ÜBER ANGEBORENE HORNHAUTSTAPHYLOME

HABILITATIONSSCHRIFT

ZUR

ERLANGUNG DER VENIA LEGENDI

DER MEDIZINISCHEN FAKULTÄT
DER UNIVERSITÄT ROSTOCK

VORGELEGT VON

DR. MED. MORITZ WIRTHS

ACAD.
LUGD. BAT.
BIBL.

MIT DREI ABBILDUNGEN IM TEXT

LEIPZIG UND HAMBURG
VERLAG VON LEOPOLD VOSS
1913.

Druck von Metzger & Wittig in Leipzig.

In der Lehre von den angeborenen Veränderungen im Gebiete des menschlichen Auges hat sich im letzten Jahrzehnt eine große Umwandlung vollzogen. Während man früher geneigt war, fast ausschließlich in einer fötalen intrauterinen Entzündung ihre Ursache zu suchen, hat sich jetzt mehr und mehr die Überzeugung befestigt, daß sie zum weitaus größten Teil auf Entwicklungsstörungen beruhen.

So gibt es zurzeit nur noch wenige angeborene Anomalien, bei denen eine entzündliche Genese noch ernstlich in Frage kommen könnte; auch für die kongenitalen Hornhautveränderungen verliert diese Ansicht mehr und mehr an Boden. Zu ihrer Erklärung war 1909 von v. Hippel (1) das Krankheitsbild des Ulcus corneae internum geprägt worden und unter seinem Einfluß war man dahin gekommen, die angeborenen Hornhauttrübungen und vor allem die kongenitalen Hornhautstaphylome als Entzündungsfolgen anzusehen. Allerdings war schon früher die Möglichkeit, daß es sich um eine Entwicklungsstörung handeln könne, betont und auch auf das erbliche Auftreten dieser Anomalien aufmerksam gemacht worden. Nichtsdestoweniger erfreute sich die Theorie v. Hippels (1) eine Zeitlang unbestrittener Herrschaft, bis 1906 Peters (2) an der Hand eines anatomisch untersuchten Falles berechtigte Zweifel an dieser Auffassung äußerte und in einer zweiten Arbeit auf die nahe Verwandtschaft zwischen den kongenitalen Hornhauttrübungen und den kongenitalen Staphylomen hinwies.

Da inzwischen diese Verwandtschaft auch von anderen Autoren anerkannt ist, und ferner bei der anatomischen Untersuchung von angeborenen Staphylomen ganz ähnliche Veränderungen wie bei den Hornhauttrübungen gefunden worden sind, dürfte eine eingehende Darstellung der Staphylome nicht umhin können, sich auch mit den kongenitalen Hornhauttrübungen zu beschäftigen.

Vom klinischen Standpunkt aus sind diese kongenitalen Kornealtrübungen nach v. HIPPEL (1) dadurch ausgezeichnet, daß sie fast stets doppelseitig aufzutreten pflegen. Die Trübung, die mehr oder weniger dicht sein kann, zeigt meist eine scheibenförmige Form, pflegt ziemlich zentral zu sitzen und ist durch einen Saum völlig klaren Hornhautgewebes von dem fast stets vorhandenen Embryotoxon getrennt. Ein Einblick in das Innere des Auges ist meist nicht möglich; auch nur in einigen Fällen lassen sich klinisch vordere Synechien, die häufig vorhanden sind, aber auch fehlen können, nachweisen. Charakteristisch ist ferner, daß sich die Trübungen im Laufe der Zeit stark aufzuhellen pflegen, ja, daß sie völlig verschwinden können.

Die Erkrankung ist fast immer vergesellschaftet mit anderen Anomalien; das Embryotoxon wurde bereits erwähnt. Beobachtet wurde ferner Mikrophthalmus, Buphthalmus, Megalo-cornea, Fehlen des Schlemmschen Plexus, Irideremie, Aniridie, Iriscolobome, Dermoide; alles Veränderungen, die nach den heutigen Anschauungen als Entwicklungsstörungen zu gelten haben. Außerdem finden sich häufig Ektasien der Cornea, sowohl mehr umschriebene wie auch totale, kurz alle Übergänge von der einfachen Trübung bis zum Totalstaphylom. Wie die Trübungen können auch die Ektasien im Laufe der Zeit völlig zurückgehen; in anderen Fällen aber bleiben sie entweder bestehen oder nehmen intra vitam bedeutend an Ausdehnung zu.

Es ist dies das typische Bild; außerdem gibt es noch mehr oder weniger atypische Formen. So können die Trübungen ganz peripher sitzen oder auch die ganze Hornhaut einnehmen,

so daß klares Hornhautgewebe nicht mehr vorhanden ist; dasselbe gilt für die Ektasien, die ebenfalls in einigen Fällen entsprechend dem peripheren Sitz der Trübung nur diese periphere Partie betrafen, während die übrige Cornea eine normale Wölbung zeigte.

Auffallend ist noch eine Tatsache: in nicht wenigen Fällen befällt die Anomalie Geschwister und tritt direkt erblich auf, ein Umstand, auf den bereits WARDROP (3) aufmerksam gemacht hatte.

Was nun die Genese dieser angeborenen Hornhauttrübungen anbelangt, so nahm man meist eine Entwicklungsstörung an, so besonders MAGER (4), der hierbei vor allem auf das Zusammentreffen mit anderen Mißbildungen hinwies, bis v. HIPPEL (1) den Begriff des Ulcus corneae internum prägte und als Ursache der Hornhauttrübung eine intrauterine Entzündung der hinteren Hornhautschichten bezeichnete.

Den Anstoß zu dieser Auffassung gab v. HIPPEL (1) die anatomische Untersuchung eines Falles von beginnendem Hydrophthalmus, bei dem klinisch eine starke parenchymatöse Trübung der Hornhaut vorhanden gewesen war.

Die in diesem Falle gefundenen histologischen Veränderungen — starke Ausdehnung der Corneoskleralgrenze, Fehlen des SCHLEMMschen Kanals, Defekt der hinteren zentralen Hornhautpartien, Quellung des Hornhautstromas — führte v. HIPPEL auf ein primäres, auf dem Blutwege entstandenes Geschwür bzw. Abszeß der hinteren zentralen Hornhautschichten zurück; hierdurch sei es zu einer Nekrose der hinteren Hornhautschichten gekommen, so daß das Kammerwasser ungestört in die Hornhautsubstanz eindringen und diese somit zur Trübung bringen konnte.

Frische Entzündungserscheinungen waren allerdings nicht mehr vorhanden; ein Hauptgrund, trotzdem eine intrauterine Entzündung anzunehmen, war für v. HIPPEL das vollständige Fehlen der DESCEMETschen Membran im Bereiche des Hornhautdefektes, sowie die nekrotische Beschaffenheit der Hornhautlamellen in seiner Nähe.

In seiner Annahme eines Ulcus corneae internum wurde v. HIPPEL bestärkt durch die positiven Resultate der Fluoreszinmethode, die bereits klinisch die Diagnose einer Erkrankung des Hornhautendothels gestattete.

So glaubte v. HIPPEL auf Grund weiterer eigener Beobachtungen und nach Durchsicht der übrigen in der Literatur niedergelegten Fälle den Beweis erbracht zu haben, daß die kongenitalen Hornhauttrübungen die Folge eines eitrigen Geschwürs der hintersten Hornhautschichten seien.

Diese Ansicht v. HIPPELS fand vorläufig allgemeine Zustimmung; TEPLASCHIN (5) und besonders TERRIEN (6), die ähnliche Fälle untersuchen konnten, schlossen sich in ihrer Deutung v. HIPPELS Ansicht an.

Erst PETERS (2) nahm die früher bereits von WARDROP und MAGER geäußerte Idee auf, daß es sich bei der Entstehung dieser Hornhauttrübungen lediglich um eine Entwicklungsstörung handele.

PETERS hatte nämlich Gelegenheit, einen Fall doppelseitiger angeborener Hornhauttrübung 9 Monate lang zu beobachten und dann histologisch zu untersuchen. Bei der grundlegenden Bedeutung dieses Falles dürfte eine genauere Beschreibung erlaubt sein.

Klinisch bestand eine scheibenförmige zentrale Hornhauttrübung, die ziemlich scharf gegen das sie umgebende klare Hornhautgewebe abschnitt; dieser Grenze entsprach eine ringförmige Adhärenz zwischen Iris und Corneahinterfläche, so daß eine zentrale flache und periphere tiefe Vorderkammer voneinander geschieden waren. Die periphere klare Hornhaut wurde unterbrochen durch ein ringförmiges Embryotoxon, an das sich wieder klare Hornhaut anschloß. Während der Beobachtungszeit trat nur eine geringe Aufhellung der zentralen Hornhauttrübung auf. Das Kind starb nach 9monatiger Beobachtungszeit, die Bulbi wurden $1\,^1/_2$ Stunden post mortem enukleiert und histologisch untersucht.

Das Wesentliche der histologischen Untersuchung bestand zunächst darin, daß keinerlei Entzündungserscheinungen vor-

handen waren, so daß PETERS bereits aus ihrem Fehlen eine vorausgegangene Entzündung ausschließen zu konnen glaubte. Im Bereich der Trübung selbst fand sich ein ausgesprochener Defekt an der Cornealhinterfläche, welcher die Hornhautsubstanz auf mehr als die Hälfte verdünnt hatte; außerdem fehlte in diesem Bezirke jegliche Spur einer DESCEMETschen Membran. Diese war in den peripheren Partien bis zum Ansatzpunkte der bereits erwähnten ringförmigen vorderen Synechie normal ausgebildet. Der Synechienring erschien nur insofern an einigen Stellen durchbrochen, als die spindelförmigen Zellen die Fasern der Hornhaut nicht ganz erreichten, so daß eine Kommunikation der peripheren und zentralen Vorderkammer an diesen Stellen durch das lockere Maschenwerk der Synechien hindurch bestand. Die Synechie selbst wurde nicht nur vom Irisstroma, sondern auch vom Sphincter pupillae gebildet; von der Synechie aus ließ sich ferner ein feinfaseriges Gewebe verfolgen, das sich zentralwärts auf der Hornhauthinterfläche ausbreitete, und das PETERS sowohl auf Grund seines mikroskopischen Aussehens wie seines tinktoriellen Verhaltens als Irisstromagewebe auffaßte.

Auf Grund dieses Befundes kommt PETERS zu dem Schluß, daß es sich nicht um einen entzündlichen Prozeß der Hornhauthinterfläche handelt, sondern nur um eine auf einer Entwicklungsstörung beruhende angeborene Defektbildung der DESCEMETschen Membran, und PETERS glaubt, daß es sich bei dem oben erwähnten Falle v. HIPPELS um die gleichen Verhältnisse handelt.

Ein Hauptargument von PETERS gegen die entzündliche Genese ist das Fehlen jeglicher Entzündungserscheinungen; ferner das Fehlen von Gefäßbildung, die man bei einem in Reparation begriffenen entzündlichen Prozeß unbedingt finden müsse. Dagegen spräche auch die typische, genau symmetrische zentrale Lage des Defektes, die ja allerdings einen entzündlichen Prozeß nicht direkt ausschließe, aber bei einem solchen doch als eine große Seltenheit anzusehen wäre. Dagegen sprächen ferner klinische Erwägungen; eitrige Entzündungen von solcher Ausdehnung hinterließen Narben, die nur geringe

Neigung zur Aufhellung zeigten und außerdem in bedeutend kürzerer Zeit auszuheilen pflegten.

Auch die erwähnten ausgedehnten vorderen Synechien sprechen nach PETERS nicht direkt für eine entzündliche Genese; es fehlten nämlich auch hier alle Entzündungserscheinungen, andererseits könnten diese Verwachsungen Folgen mangelhafter Differenzierung sein, wie dies v. HIPPEL selbst für andere Fälle bewiesen habe.

Maßgebend für die Annahme einer Entwicklungsstörung war vor allem auch das Zusammentreffen mit anderen Mißbildungen, z. B. mit einem Embryotoxon, welches PETERS im Gegensatz zu v. HIPPEL, der eine entzündliche Genese annahm, zuerst als Entwicklungsstörung erkannte. Mit Hornhauttrübungen vergesellschaftet wurden ferner Mikrophthalmus, Irideremie, Buphthalmus, Megalocornea, Veränderungen im Kammerwinkel, Iriskolobome beobachtet. Von Bedeutung war außerdem noch die ausgesprochene Erblichkeit, die auch der Mehrzahl der oben genannten Mißbildungen zukommt.

Es lag nahe, bei der zentralen Lage des Hornhautdefektes eine Beteiligung der Linse anzunehmen; und zwar glaubte PETERS, daß ein zu langer Kontakt der Hornhauthinterfläche mit der Linse seine Ursache sei. Dieser zu lange Kontakt bewirke eine abnorme Entwicklung der Iris, wodurch wiederum Synechien entständen, mit deren Ansatzpunkt die Defektgrenzen zusammenfielen. Demgegenüber konnten aber WOLFRUM und SEEFELDER (4) in einem Falle von Lentiglobus anterior nachweisen, daß trotz vorhandenen Kontakts von Linse und Hornhaut sowohl diese wie auch besonders die Descemet und ihr Endothel sich hatten normal ausbilden können. Mit Rücksicht auf diesen Fall hat denn auch PETERS seine Ansicht fallen lassen, um sie allerdings später in modifizierter Form wieder aufzunehmen.

Inzwischen sind diese Anschauungen von PETERS, daß es sich bei den angeborenen Hornhauttrübungen um eine Entwicklungsstörung handele, von mehreren Autoren bestätigt worden. Während allerdings v. HIPPEL noch an seiner Ent-

zündungstheorie, wenn auch in etwas modifizierter Form festhielt, schloß sich zuerst Meller (8) der Ansicht von Peters an; vor allem aber war es Seefelder (9), der nach eingehendem Studium sowohl der Petersschen wie auch der v. Hippelschen Präparate die Überzeugung aussprach, daß es sich um eine typische Mißbildung handele. Auch Meisner (10), Wittmer (11) und Reis (12) sprechen sich nach dieser Seite hin aus. In neuerer Zeit hat nur Mohr (13) für seine Fälle von kongenitalen Hornhauttrübungen eine entzündliche Genese als wahrscheinlich angenommen, wobei er allerdings auch alle die Gründe anführt, die mehr für eine Entwicklungsstörung sprächen. Hiergegen konnte aber Peters (14) nach eingehendem Studium der Mohrschen Präparate nachweisen, daß auch bei ihnen als Ursache nur eine Entwicklungsstörung in Frage komme, eine Ansicht, der sich auch Seefelder anschließt.

Wenn man nun die kongenitale Defektbildung der Descemet als typische Mißbildung anerkennt, wird man auch Bedenken tragen müssen, den Beweis einer entzündlichen Entstehung von vorderen Synechien lediglich aus deren Existenz zu erschließen. Kongenitale vordere Synechien waren bereits von früheren Autoren als Entwicklungsstörung bezeichnet worden (v. Hippel); diese Ansicht ist auch besonders von Seefelder in einer eingehenden Arbeit neuerdings bewiesen worden. Es dürften demgemäß in Fällen, in denen gleichzeitig eine angeborene Defektbildung der Descemet vorlag, vordere Synechien wohl ohne weiteres als Ausdruck einer Entwicklungsstörung angesehen werden.

Diese Feststellung erscheint aus dem Grunde wichtig, weil wir auch bei den angeborenen Staphylomen ganz ähnlichen Verhältnissen begegnen.

Auf diese Verwandtschaft zwischen kongenitalen Hornhauttrübungen und Hornhautstaphylomen hat zuerst Peters (2) aufmerksam gemacht, eine Ansicht, deren Berechtigung auch von v. Hippel (1) und Seefelder (9) anerkannt worden ist.

Aus diesem Grunde erschien es auch erforderlich, etwas

eingehender auf die kongenitale Defektbildung der Descemet und die kongenitalen vorderen Synechien einzugehen.

Was nunmehr die kongenitalen Hornhautstaphylome betrifft, so will ich zunächst einen kürzlich untersuchten Fall mitteilen, der Gelegenheit bietet, die Beziehungen zwischen angeborener Defektbildung und vorderen Synechien einerseits und kongenitaler Staphylombildung andererseits zu prüfen. Das Präparat entstammt der Praxis des Herrn Kollegen SCHLÄFKE in Cassel, dem ich auch an dieser Stelle für die freundliche Überlassung des Präparates und der Krankengeschichte meinen besten Dank aussprechen möchte.

Die Krankengeschichte ist kurz folgende:

P. W., 4 Tage alt, wird wegen einer angeborenen Mißbildung am rechten Auge in die Sprechstunde gebracht; eine linksseitige Hasenscharte war gleich nach der Geburt operiert worden, sonst waren keine Mißbildungen aufgefallen.

Objektiv fand sich an dem reizfreien rechten Auge der untere Teil der Hornhautgegend wie auch der Teil der angrenzenden Sklera ektatisch. Auf der Kuppe der Ektasie zeigt sich nochmals eine kleine Vorwölbung von kleinerem Radius. Bei geschlossener Lidspalte ragt die Ektasie zum Teil aus derselben heraus.

Das linke Auge war normal.

Das Kind selbst war schwächlich, Frühgeburt im 7. Monat. Irgendwelche Mißbildungen wurden bisher in der Familie nicht beobachtet. Drei Geschwister leben, ein Kind kam tot zur Welt.

Bei einer erneuten Untersuchung am 29. Oktober zeigte sich, daß die Ektasie noch weiter zugenommen hatte; der Entstellung wegen wurde am 9. November der Bulbus enukleiert.

Makroskopischer Befund.

Der über 30 Jahre in Alkohol aufbewahrte Bulbus mißt in seinem queren Durchmesser 20 mm, vom Sehnerven bis zur stärksten Prominenz der Hornhaut 34 mm. Die Hornhaut ist im oberen Abschnitt von glatter Oberfläche, die unteren

$^2/_3$ werden eingenommen von einer starken Prominenz. Im ganzen unteren Abschnitt ist diese Prominenz weniger ausgeprägt und das Gewebe geschrumpft und in Falten gelegt. An der Grenze zwischen durchsichtiger und prominenter Hornhautpartie liegt etwas parazentral nach oben eine erbsenförmige Vorwölbung vom Aussehen eines Irisprolapses. Der Hornhautdurchmesser ist anscheinend von normaler Größe (12 mm). Am äußeren Hornhautrande findet sich eine leichte Delle in der Hornhaut, die sich hier etwas härter anfühlt. Der Limbus ist ziemlich gut markiert, obwohl er keinerlei Bindehautansatz erkennen läßt. Vom Limbus aus erstreckt sich nach dem Äquator hin eine von Bindehaut und Sklera durchaus differente Gewebspartie von dunkler Farbe und annähernder Größe der Hornhaut. Die Grenze gegen die Sklera ist eine ziemlich scharfe. Während sich die Sklera bei Berührung mit einem Sondenknopf von normaler Konsistenz zeigt, ist im Bereich dieser dunklen Stelle die Resistenz ganz wesentlich erhöht. Man hat den Eindruck, daß diese Masse eine hornartige Beschaffenheit besitzt, und nach Entfernung einer oberen und unteren kleinen Skleralkalotte läßt sich feststellen, daß diese hornhautartige Partie vollkommen hell und durchscheinend ist und sicherlich an ihrer Hinterfläche keine Pigmentlagen enthält. Die Netzhaut ist an dieser Stelle ziemlich weit von der Wandung des Augapfels abgelöst.

Mikroskopische Beschreibung.

Bei Durchsicht eines ungefähr durch die Mitte des Bulbus gelegten Schnittes erkennt man, daß die Substanz des Staphyloms aus einem lockeren, welligen skleraähnlichen Gewebe besteht, daß sich nach van Gieson leuchtend rot färbt (Schnitt 216). Auf der einen temporalen Seite beginnt dicht hinter dem Ansatz des Ciliarkörpers eine Verdickung der Sklera unter gleichzeitiger Auflockerung der einzelnen Faserbündel; diese gehen zunächst in ihren oberen Lagen in das erwähnte skleraähnliche Staphylomgewebe über, während die hinteren Schichten noch etwas weiter ihre reine Skleralstruktur beibehalten. Der

Übergang der Skleralfasern in diese anderen nicht näher zu differenzierenden Gewebe erfolgt nicht plötzlich, sondern ganz allmählich, so daß eine scharfe Grenze nicht festzustellen ist. Irgendwelche Entzündungserscheinungen, Zellanhäufungen, speziell von Rundzellen, fehlen völlig, dagegen sind Gefäße in allerdings nicht sehr großer Zahl deutlich vorhanden; die Gefäßbildung findet sich hauptsächlich in den vorderen Schichten, weniger in den hinteren. Die Oberfläche des Staphyloms ist nicht glatt, sondern zeigt eine Anzahl von an Papillen erinnernden

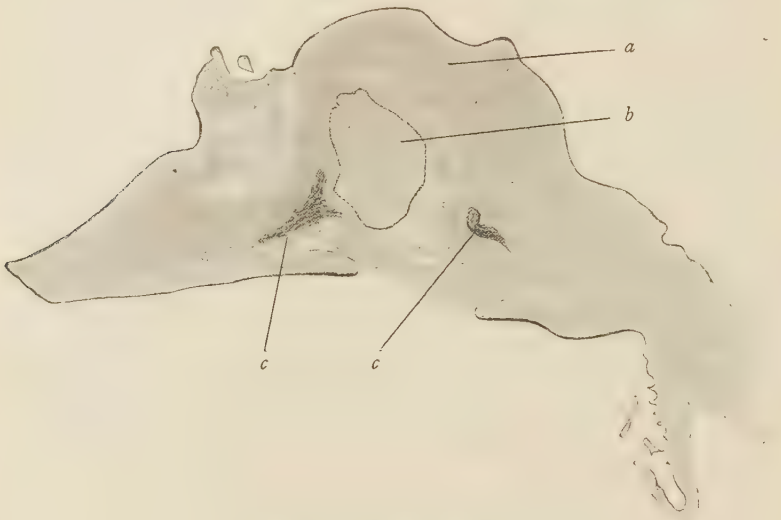

Figur 1. Übersichtsbild.
a Staphylomgewebe, *b* Cyste, *c* Muskelpartie im Staphylomgewebe.

Hervorragungen; sie ist überzogen von einem Epithel, in dem Einzelheiten aber nicht mehr zu erkennen sind. Eine BOWMANsche Membran ist nirgends zu erkennen, auch nicht in den allerersten Schnitten der Serie, in denen entsprechend der makroskopisch glatten Partie normales, wenn auch etwas ödematöses Hornhautgewebe vorhanden ist.

Mitten im Staphylomgewebe sieht man einen großen cystischen Hohlraum, der auch in den übrigen Schnitten weder mit dem Oberflächenepithel, noch mit der vorderen Kammer

in Verbindung steht, vielmehr wird er beiderseits von den auseinanderweichenden Skleral- bzw. Staphylomgewebsbündeln umgeben. Die Cyste ist innen ausgekleidet mit einem mehrschichtigen Epithel, das dasselbe Aussehen zeigt, wie das Oberflächenepithel, aber auch keine genauen Einzelheiten mehr erkennen läßt. Ausgefüllt ist der Hohlraum mit einer strukturlosen Masse, in der zerstreut sich zahlreiche, mit Eosin sich hellrot färbende hyalinartige Kugeln finden.

Der Ciliarmuskel ist auf der temporalen Seite gut entwickelt, desgleichen die Ciliarfortsätze und die Kammerbucht. Dagegen ist der Schlemmsche Plexus nur unvollkommen ausgebildet. Die normal aussehende Iris zieht, eine mäßig tiefe Vorderkammer bildend, nach vorn; der Sphinkter ist kräftig entwickelt. Ungefähr an der Grenze von mittlerem und peripherem Drittel findet sich eine vordere Synechie, indem die Iris durch einen breiten Zapfen mit der Hinterfläche der Hornhaut verbunden ist. Dieser Zapfen, der aus demselben Gewebe

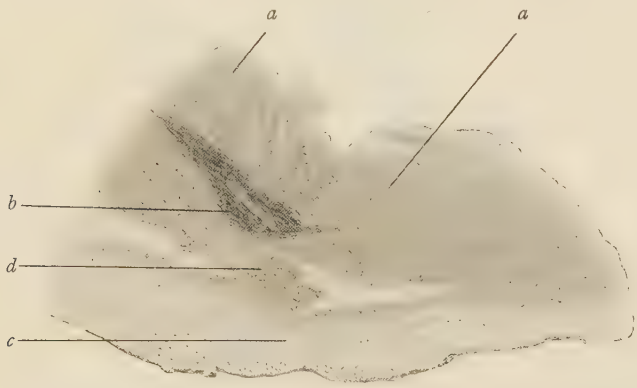

Figur 2.
a Staphylomgewebe, *b* Muskelpartie im Staphylom, *c* Iris, *d* Vordere Synechie.

wie die Iris besteht, zieht in mehreren Windungen zentralwärts zur hinteren Hornhautwand, um dann nach der Vorderkammermitte zu sich als flaches, mäßig dickes Gewebe allmählich dünner werdend auf der Hornhauthinterfläche noch eine

Strecke weit auszubreiten. Auch auf Schnitten, auf denen die Verbindung zwischen Iris und Cornea nicht mehr vorhanden ist, sieht man noch Irisgewebe an dieser Stelle die Hornhaut überziehen; und zwar bildet es stellenweise kleine, an Granulome erinnernde Knötchen, die frei in die Vorderkammer hineinragen.

Die DESCEMETsche Membran, die besonders an den vorhergehenden Schnitten schön sichtbar und mit gut erhaltenem Endothel überzogen war, hört kurz vor der Synechie plötzlich auf und ist auch zentral von der Synechie nicht mehr erhalten; in den folgenden Schnitten schwindet sie auch peripher von der Synechie, indem sich auch hier Verwachsungen zwischen Iris und Hornhauthinterwand finden; ganz peripher ist dann die hintere Staphylomwand mit der Iriswurzel total verwachsen.



Figur 3.
a Staphylomgewebe, *b* Cystenwand, *c* Iris, *d* Sphinkter, *e* Synechie.

Der Pupillenteil mit dem kräftig entwickelten Sphinkter ragt teils frei in die Vorderkammer hinein, teils liegt er der Hornhauthinterwand auf, ohne aber mit ihr näher verwachsen zu sein.

Direkt über der beschriebenen großen Synechie findet sich im Staphylomgewebe eine aus dicken Bündeln bestehende dreieckige, mit der Spitze nach hinten gerichtete Gewebspartie, die aus glatter Muskulatur besteht; schon bei der Eosinfär-

bung zeigt sie dieselbe Färbung wie der Ciliarmuskel; besonders aber die van Giesonfärbung und auch ihr morphologisches Aussehen ergeben den Beweis, daß es sich um richtige Muskelbündel handelt.

Diese Muskelpartie beginnt in unserem Schnitte über der Synechie, ist aber von ihr durch Staphylomgewebe getrennt; auch in den vorhergehenden wie folgenden Schnitten läßt sich kein Zusammenhang zwischen der Synechie bzw. dem die Hornhautwand bedeckenden Irisgewebe nachweisen, vielmehr findet sich stets eine wenn auch nur dünne Lage skleralen Gewebes zwischen beiden. Wohl läßt sich aber bei Durchsicht der Serie an den peripheren Schnitten nachweisen, daß diese Muskelpartie ihren Ursprung aus dem Ciliarmuskel nimmt; sie zieht dann immer breiter und dicker werdend zur Cyste in dem Staphylomgewebe hin, um hier nach vorn und hinten divergierend dicht an die Cystenwand heranzugehen.

Was nun die andere Seite des Präparates betrifft, so sieht man zunächst, daß hier die Staphylombildung direkt über dem Ciliarmuskel beginnt. Dieser selbst ist nur mäßig entwickelt, eine Kammerbucht besteht nur in geringem Grade; der Schlemmsche Kanal fehlt vollständig. Die Iris liegt direkt nach ihrem Ursprung der hinteren Hornhautfläche an, zieht dann eine Strecke weit frei nach vorwärts, um mit ihrem Pupillarrand fest mit dem Straphylomgewebe verwachsen zu sein. Auffallend ist an dieser Stelle die überaus kräftige Entwicklung des Sphinkters, der direkt in die Synechie hineinzuwachsen scheint. Die Descemetsche Membran fehlt auf dieser Seite völlig und ist auch weder in den vorhergehenden wie in den folgenden Schnitten nachzuweisen. Abgesehen von der oben beschriebenen Sphinktersynechie, die in den späteren Schnitten verschwindet, finden sich noch einige peripher gelegene Verbindungen zwischen Iris und Hornhauthinterfläche, sowie stellenweise kleine Gewebspartien, die dasselbe Bild zeigen wie die auf der anderen Seite beobachteten.

Auch auf dieser Seite sieht man ferner im Staphylomgewebe eine von diesem total verschiedene Gewebspartie vom

Ciliarmuskel aus zur Cyste hinziehen. Auch hier läßt sich der Ursprung aus dem Ciliarmuskel mit Sicherheit konstatieren, dagegen ist eine genaue Klassifizierung des Gewebes nicht möglich. Es besteht nicht wie auf der anderen temporalen Seite aus verschiedenen Bündeln, stellt vielmehr einen breiten Strang dar, der allerdings dieselbe Färbung wie der Ciliarmuskel zeigt, sowohl bei Eosin- wie bei van Giesonfärbung. Mikroskopisch erinnert er nur stellenweise an Muskelgewebe, stellenweise aber mehr an Knorpel, worauf vor allem deutlich sichtbare kapselhaltige Doppelzellen hinweisen. Der Strang zieht auch hier bis dicht an die Cystenwand heran, um sich hier allmählich aufzufransen.

In den peripheren Schnitten ist die Iriswurzel, wie bereits oben erwähnt, mit der Staphylombasis verwachsen. Das Staphylomgewebe besteht auch hier aus demselben welligen lockeren skleraähnlichen Gewebe, ist aber durchsetzt mit einer Anzahl von Gewebspartien, die dasselbe Aussehen zeigen, wie die oben erwähnten Muskelpartien, denen sie auch tinktoriell sowohl bei Eosin- wie bei van Giesonfärbung durchaus gleichen. Morphologisch zeigen sie deutlich die Zeichnung von Muskelfasern, teils erinnern sie wieder mehr an Knorpel, ohne indes genau differenzierbar zu sein.

Noch zweierlei wäre zu erwähnen. In periphereren Schnitten, wo die Verwachsung zwischen Iriswurzel und Staphylombasis bereits vorhanden ist, findet sich ein mit Pigmentepithel ausgekleideter Hohlraum; aus der Serie läßt sich mit Sicherheit nachweisen, daß es sich um einen Ciliarfortsatz handelt, indem allmählich eine Einsenkung am Ciliarkörper sichtbar wird, worauf später ein Fortsatz mehr und mehr in das Staphylomgewebe hineingeht, um zuletzt mit dem Ciliarkörper nicht mehr in Verbindung zu stehen.

Zu beschreiben wäre noch jene merkwürdige Partie der Sklera, die makroskopisch als eine durchsichtige hornartige Gewebspartie imponierte.[1] In diesem Gebiete findet sich direkt

[1] Auf diese Anomalie wird noch an anderer Stelle genau eingegangen werden.

über dem Ciliarkörper nach hinten zu gelegen ein Gewebe, das genau wie völlig normales Hornhautgewebe aussieht; es besteht aus auffallend gut gefärbten, sehr distinkten Faserbündeln, die lamellenartig angeordnet sind; zwischen ihnen liegen in ziemlich regelmäßiger Anordnung schön gefärbte Zellen mit langen Ausläufern, die sehr stark an die Hornhautkörperchen erinnern. Überzogen ist diese Partie bis etwa zum Äquator von einem gut erhaltenen geschichteten Epithel, dessen unterste Lage aus mäßig hohen Cylinderzellen besteht. Von einer Membran unter dem Epithel bzw. von konjunktivalem oder episkleralem Gewebe ist nichts zu sehen, vielmehr liegt das Epithel direkt dem lamellären Gewebe auf.

Aderhaut und Netzhaut sind total abgelöst. Von der Linse ist nur die Kapsel mit gut entwickelten Zonulafasern vorhanden; nur in einigen Schnitten finden sich am Äquator Linsenreste und Kapselepithelien.

Vor allem aber verdient besonders hervorgehoben zu werden: in keinem Schnitte sind irgendwelche Entzündungserscheinungen, speziell Zellenanhäufungen wahrzunehmen.

Es würde sich nunmehr fragen, welche Genese für die Entstehung des Staphyloms in unserem Falle am wahrscheinlichsten ist; ist es die Folge einer intrauterinen Entzündung oder aber die Folge einer Entwicklungsstörung im Petersschen Sinne? Drittens käme noch eine weitere Möglichkeit in Betracht, daß in einem mißbildeten Auge eine Entzündung der Hornhaut mit folgender Staphylombildung eingetreten wäre [v. Hippel (1), Seefelder (9)].

Nehmen wir eine Entzündung an, so müßte es im intrauterinen Leben zu einer eitrigen Einschmelzung der Hornhautsubstanz, zu einer Perforation und Bildung von Narbengewebe gekommen sein, das dann durch den intrakularen Druck staphylomatös vorgebuckelt worden wäre. Die eitrige Entzündung der Hornhaut könnte wiederum entweder von außen her oder aber auf endogenem Wege entstanden sein.

Was die erste Möglichkeit betrifft, so läßt sich feststellen,

daß bisher kein einwandfreier Fall bekannt geworden ist, in dem ein intrauterin entstandenes Ulcus corneae beobachtet werden konnte. In allen derartigen Fällen handelt es sich nach SEEFELDER (9) und PETERS (2) um Infektion intra resp. post partum. Für diesen Punkt ist auch eine kürzlich erfolgte Mitteilung von MEISNER (10) von Bedeutung; MEISNER fand bei einem Kaninchen eine beiderseitige eitrige Hornhautentzündung, wobei das Hornhautgewebe unter dem Epithel bereits so weit eingeschmolzen war, daß die Abstoßung unmittelbar bevorstand. Man hätte also aller Wahrscheinlichkeit nach in nächster Zeit ein großes und tiefes Ulcus corneae vor sich gehabt. Mit Recht warnt MEISNER deshalb auf Grund dieser Beobachtung davor, ein angeborenes Ulcus oder Staphyloma corneae ohne weiteres als ein primäres Geschwür resp. als durch ein solches entstanden anzusehen.

Es dürfte unter diesen Umständen auch in unserem Fall so gut wie ausgeschlossen erscheinen, daß ein primäres Ulcus corneae vorgelegen hätte.

Die zweite Möglichkeit wäre eine endogene Hornhautentzündung mit Gewebseinschmelzung im Sinne des oben besprochenen Ulcus corneae internum (v. HIPPEL). Daß eine fötale Hornhautentzündung vorkommt, darf wohl durch die Mitteilungen von REIS (15), SEEFELDER (9) und v. HIPPEL (1) als erwiesen gelten; auch der bereits erwähnte MEISNERsche Fall spricht dafür und beweist vor allem, daß es auch zu einer fötalen Infiltration des Hornhautgewebes auf bakteriellem Wege kommen kann. Es kann demnach die Möglichkeit, daß eine solche endogene Keratitis auch in unserem Falle vorgelegen hat, nicht von vorneherein ausgeschlossen werden.

Wenn also diese Entstehungsmöglichkeit bei unserem Falle a priori nicht ohne weiteres abzulehnen ist, so spricht doch der Umstand dagegen, der auch bei der Frage der oben erörterten congenitalen Hornhauttrübungen von entscheidender Bedeutung war. Es ist dies das Fehlen jeglicher Entzündungserscheinungen; wie bereits mehrfach erwähnt, waren in keinem der zahlreichen Schnitte irgendwelche Zellanhäufungen festzu-

stellen, weder im Staphylom selbst noch in der angrenzenden Uvea. Daß letztere frei ist, welchen Umstand PETERS in einem früheren Falle als bedeutsam angenommen hatte, würde zwar nicht entscheidend sein; denn SEEFELDER (9) konnte in einem Falle von ganz frischem, ausgedehntem zentralem Irisprolaps nach einem blennorrhoisch perforierten Hornhautgeschwür fast gar keine Beteiligung der Iris mehr finden, während die Hornhaut selbst noch stark infiltriert war. Aber andererseits spricht dieses Unbeteiligtsein der Iris doch wieder gegen die SEEFELDER-GALLENGAsche Auffassung, daß die Keratitis erst sekundär von einer Uvealerkrankung ausgegangen sei.

Es ist indes der Einwand zu berücksichtigen, daß die Keratitis in eine frühere fötale Zeit zurückfiele, so daß die entzündlichen Erscheinungen bereits völlig abgeklungen sein könnten; denn der Bulbus ist erst sieben Monate post partum enukleiert worden. Aber es ist doch zu bedenken, daß bei der Geburt keinerlei entzündliche Erscheinungen klinisch beobachtet wurden. Auch würde es von unseren sonstigen Befunden bei an intra vitam entstandenen Staphylomen differieren, daß gar keine auf eine Entzündung hindeutenden Erscheinungen mehr vorhanden sind. Auch nach längerer Zeit pflegen in sonstigen Fällen kleine Zellanhäufungen nie gänzlich zu fehlen.

Unter Berücksichtigung all dieser Umstände geht man wohl mit der Annahme nicht fehl, daß dieses Fehlen von entzündlichen Erscheinungen eher gegen eine entzündliche Genese als für eine solche spricht, ohne daß allerdings hierin ein entscheidender Beweis geliefert wäre.

Unter diesen Umständen dürften auch wohl die Verbindungen zwischen Hornhauthinterwand und Iris nicht als entzündliche Synechien, vielmehr als durch mangelhafte Differenzierung entstanden anzusehen sein; abgesehen von dem Fehlen jeglicher Zellanhäufungen, sowohl kleiner Rundzellen wie Leucocyten, spricht auch das ganze Aussehen der Verbindungen, verbunden mit den Defekten der DESCEMETschen Membran, dafür, daß es sich hierbei genau wie in den Fällen kongenitaler Hornhauttrübung von PETERS und besonders von SEEFELDER (9),

mit denen weitgehende Ähnlichkeit vorliegt, um eine Entwicklungsstörung handelt.

Wir können also die Frage der entzündlichen Genese dahin beantworten, daß dieselbe a priori nicht von der Hand zu weisen ist, daß aber andererseits keine Veränderungen zu finden sind, die eine vorausgegangene Entzündung beweisen könnten.

Sehen wir nunmehr zu, ob andererseits Anhaltspunkte vorhanden sind, die auf eine Mißbildung als Ursache des Staphylomprozesses hindeuten.

Das Fehlen von entzündlichen Erscheinungen sowie die Art der vorderen Synechien haben wir bereits oben besprochen und dabei festgestellt, daß sie mehr für eine Entwicklungsstörung wie für eine entzündliche Genese sprechen.

Zunächst ein mehr klinisches Moment. Nach der Krankengeschichte hat das Kind eine Hasenscharte gehabt, die direkt nach der Geburt operiert wurde. Es lag also eine echte Mißbildung von seiten des Körpers vor; auch am Auge selbst sind noch Veränderungen beobachtet, die nach dem Stande der heutigen Anschauungen als Entwicklungsstörungen aufzufassen sind, nämlich die oben beschriebenen Anomalien in der Anlage des SCHLEMMschen Plexus. Dieses Zusammentreffen von kongenitalen Staphylomen mit anderen Entwicklungsstörungen ist bereits sehr häufig beobachtet worden, so besonders das gleichzeitige Auftreten von congenitalen Hornhauttrübungen auf dem anderen Auge, das in unserem Fall allerdings normal war. Es ist nun zwar SEEFELDER (9) darin zuzustimmen, daß dieses Zusammentreffen nicht als Beweis für die eine oder andere Genese angesehen werden könnte; aber andererseits haben doch wohl PETERS und TREACHER COLLINS darin Recht, daß es etwas gezwungen sei, an einem und demselben Auge die eine Veränderung als Mißbildung, die andere aber als Entzündungsfolge aufzufassen. Viel wahrscheinlicher sei es doch, dann alle Veränderungen auf dieselbe Ursache zurückzuführen, solange nicht eine solche von vornherein unmöglich wäre.

Auf unseren Fall angewandt, würde bei dem Fehlen aller auf eine Entzündung hindeutenden Symptome die Erklärung jedenfalls auch viel näher liegen, daß dieses Zusammentreffen des Staphyloms einmal mit der Hasenscharte, dann auch speziell mit den Anomalien im Schlemmschen Plexus weit mehr für eine Entwicklungsstörung spricht wie für eine intrauterin durchgemachte, total abgeklungene Entzündung.

Was aber im vorliegenden Falle als entscheidend angesehen werden muß, ist das Auftreten von Muskelfasern in dem Staphylomgewebe, wie es oben ausführlich beschrieben worden ist. Diese Muskelpartie in dem Staphylomgewebe, die ihren Ursprung aus dem Ciliarkörper nimmt, ist unvereinbar mit der Annahme einer entzündlichen Genese; vielmehr zwingt es uns, das Staphylomgewebe als anormal differenziertes oder gewuchertes Mesoderm anzusehen. Mit dieser mangelhaften Differenzierung harmoniert auch der Befund auf der anderen Seite des Präparates, indem hier auch das Muskelgewebe nur stellenweise den genauen Charakter des Muskelgewebes angenommen hat, stellenweise aber nicht zur vollen Ausbildung gekommen ist.

Auch der cystische Hohlraum in der Hornhaut spricht für eine Entwicklungsstörung, denn er kann wohl nur durch eine anomale Abschnürung des Ektoderms erklärt werden, worauf wir später noch genauer zurückkommen werden.

Berücksichtigt man alle diese Umstände, das Fehlen von Entzündungserscheinungen, die Koinzidenz mit anderen Mißbildungen (Hasenscharte, mangelhafte Entwicklung des Schlemmschen Kanals, Hornhautgewebe an atypischer Stelle, die Verbindungen zwischen Hornhauthinterwand und Iris bei Defektbildung der Descemetschen Membran, sowie besonders das Auftreten von typischen wie atypischen Muskelpartien im Staphylomgewebe), so dürfte man wohl zu dem Schluß berechtigt sein, daß es sich im vorliegenden Falle um eine reine Entwicklungsstörung gehandelt hat; damit würde auch die dritte oben angedeutete Möglichkeit, daß in dem einen mißbildeten

Auge eine Entzündung aufgetreten und das in seiner Resistenz geschädigte Gewebe zerstört hätte, erledigt sein.

Bei der Demonstration dieses Falles hat nun PETERS (2) eine neue Erklärung der formalen Genese der auf Entwicklungsstörungen beruhenden Staphylome zu geben versucht.

Wie aus der folgenden Literaturzusammenstellung hervorgeht, finden sich in fast allen Fällen Lageveränderungen der Linse, indem diese teils in der Staphylomwand gelegen ist, teils deren Rückwand mehr oder weniger direkt anliegt. Bisher wurden die Lageveränderungen der Linse als sekundäre aufgefaßt, indem bei der Perforation der geschwürig zerfallenen Hornhaut die Linse in die Hornhauthineinverlagert würde resp. mit der Hornhauthinterwand verwachse. Demgegenüber weist PETERS darauf hin, daß das bisher bekannt gewordene anatomische Material im Verein mit diesem neuen Falle den Schluß gestattet, daß die Lageveränderungen der Linse und das Auftreten von linsenartigen Gebilden im Staphylomgewebe auf einen abnormen Abschnürungsprozeß des Linsenbläschens zurückzuführen sind. Da bei allen diesen Variationen gleichzeitig Defektbildungen der DESMETschen Membran zu finden sind, so ist auch diese wahrscheinlich mit demselben Prozesse in Verbindung zu bringen und so die Möglichkeit gegeben, die innere Verwandtschaft der Staphylome mit den angeborenen Hornhauttrübungen noch schärfer zu beweisen, als dies bisher möglich war.

Um die Richtigkeit dieser Theorie zu untersuchen, dürfte es notwendig sein, die bisher in der Literatur niedergelegten Beobachtungen kurz zusammenzustellen.

Auf die nur klinisch beobachteten Fälle braucht wohl nicht näher eingegangen zu werden, da allein die anatomische Untersuchung ausschlaggebend sein kann. Nur insofern sind sie von Interesse, als bei einigen von ihnen in auffälliger Weise mehrere Geschwister befallen wurden; so fand z. B. CRAMPTON (18) bei drei Brüdern stets auf dem einen Auge ein Staphylom, auf dem anderen eine Hornhauttrübung. Auch eine Mitteilung von STEINHEIM (19) verdient aus diesem Grunde Erwähnung;

nicht weniger als vier Kinder ein und derselben Familie kamen mit angeborenen mehr oder weniger stark ausgeprägten Kornealstaphylomen zur Welt, während das fünfte Kind beiderseitigen Mikrophthalmus mit angeborenen Hornhauttrübungen zeigte. Nie hatten bei diesen Kindern bei der Geburt irgendwelche Entzündungserscheinungen bestanden, weder an den Augäpfeln selbst noch an den Konjunktiven. Trotzdem glaubt aber Steinheim, daß ein intrauteriner geschwüriger Prozeß die Hornhaut zerstört und so zur Staphylombildung geführt hätte. Es dürfte aber wohl doch näher liegen, mit Rücksicht auf die Erblichkeit in Steinheims Fällen eine reine Mißbildung anzunehmen, nachdem durch unseren neuen Fall die Möglichkeit bewiesen ist, daß Staphylombildung auf einer reinen Entwicklungsstörung beruhen kann.

Von den anatomisch untersuchten Fällen wollen wir die Fälle vorwegnehmen, die von ihren Autoren selbst als Mißbildungen aufgefaßt worden sind. Es sind dies die Fälle von Peters (2) und Treacher Collins (20) und Stephenson (21).

Im Petersschen Falle fand sich das Staphylom auf dem einen Auge, während auf dem anderen eine kongenitale Hornhauttrübung vorhanden war, die wie oben besprochen als Entwicklungsstörung zu deuten ist.

Auf dem staphylomatösen Auge fand sich wie auf dem anderen ein Embryotoxon. Die peripheren Hornhautpartien waren völlig normal, dagegen die mittleren stark verändert, indem die Hornhaut hier in Form einer kugeligen Vorwölbung auf das Dreifache verdickt ist. In diesem Bereiche fehlen Epithel und Bowmansche Membran. Die Descemet und ihr Endothel fehlten bis zum Beginn der Ausbuchtung der Hornhautlamellen. Die Linse fehlte an ihrer normalen Stelle und war samt ihrer Kapsel in das Hornhautgewebe verlagert, während die Zonulafasern an normaler Stelle erhalten waren. Die peripheren Hornhautpartien waren frei von entzündlichen Erscheinungen, die zentralen dagegen, speziell die linsenhaltige Partie stark mit Rundzellen infiltriert; diese Infiltration setzte sich nach

hinten fort in die hintere Augenkammer, sowie in die Iris. In den infiltrierten Partien wurden Züge von Mikroorganismen nachgewiesen.

Peters faßt die Staphylombildung als auf Entwicklungsstörung beruhend auf. Genau wie auf dem anderen Auge sei es auch auf dem staphylomatösen Auge zu einer Defektbildung der Descemetschen Membran mit starker Verdünnung der Hornhautschichten gekommen; die Hornhaut sei intrauterin an ihrer dünnsten Stelle perforiert, wahrscheinlich auf mechanischem Wege (Stoß vor den Bauch der Mutter) und durch die Perforation sei auch die Linse in die Hornhaut verlagert worden. Die entzündlichen Erscheinungen hält Peters für sekundär; denn die epithelentblößte Partie des Staphyloms hätte tagelang post partum freigelegen und dem Eindringen von Mikroorganismen keinen Widerstand entgegensetzen können; dafür, daß die entzündliche Infiltration von außen her eingesetzt habe, spreche auch der Umstand, daß die Entzündung nur in den zentralen Hornhautpartien sitze, dagegen die peripheren Lamellen, außerdem auch die Iris, völlig frei ließen.

Es ist klar, daß diese entzündlichen Erscheinungen den Petersschen Fall etwas komplizieren; doch scheint mit Rücksicht darauf, daß die Möglichkeit einer Entwicklungsstörung vorliegt und auf dem anderen Auge eine kongenitale Hornhauttrübung vorhanden ist, bei der Natur der entzündlichen Infiltration die Petersche Ansicht, daß es sich um eine Entwicklungsstörung handelt, sehr wahrscheinlich zu sein.

Auch Treacher Collins vertritt auf Grund einer anatomischen Untersuchung diese Ansicht. Auch in seinem Falle bestand das Staphylom nur auf einem Auge, während auf dem anderen eine typische zentrale Hornhauttrübung vorhanden war. Das Auge wurde 15 Monate post partum derart eviszeriert, daß die ganze Hornhaut mit der Iris und der adhärenten Linse untersucht werden konnte. Histologisch zeigte sich, daß sowohl die Bowmansche und Descemetsche Membran, sowie Irisstroma, ferner sklerales und uveales Gerüstwerk fehlte, während die unregelmäßig verdickte Hornhaut aus Bindegewebe bestand.

Bezüglich der Ätiologie kommt Collins nach Abwägung aller Momente zu der Ansicht, daß es sich um eine Entwicklungsstörung handeln müsse, indem eine Differenzierung des Mesoderms in Cornea und Iris unterblieb.

Auch Seefelder (9) lehnt für diesen Fall diese Entwicklungsstörung nicht ohne weiteres ab, weist aber darauf hin, daß das Fehlen von Iris usw. kein sicherer Beweis sei, da er auch bei einem post partum infolge Cornealvereiterung entstandenen Staphylome keinerlei Spuren dieser Gebilde mehr fand.

Von großer Bedeutung ist ferner der Fall Stephensons (21); es handelte sich um ein Kind, das mit doppeseitigem, sehr stark entwickeltem vorderen Staphylom zur Welt gekommen war. Klinisch war der Fall bereits 1909 publiziert worden, doch konnte die mikroskopische Untersuchung beider Bulbi, die 65 Tage post partum enukleiert wurden, jetzt nachgeholt werden.

Die Staphylomwand bestand aus Bindegewebe, das vom Epithel unter Bildung deutlicher Papillen überzogen wurde und von Gefäßen durchzogen war; auch elastische Fasern konnten nachgewiesen werden. Regelrecht entwickeltes Cornealgewebe war nirgends zu entdecken, desgleichen fehlten Bowmansche Membran, Descemet und Endothel völlig. Im staphylomatösen Hohlraum lag, die Hinterwand der Cornea berührend, die in Zerfall begriffene Linse mit der Zonula. Der Ciliarkörper war gut entwickelt, die Fortsätze nach vorn gezogen, dagegen war die Iris nur als kleiner peripherer Stumpf sichtbar.

Die Staphylombildung war also hier verbunden mit der zweifellos als Entwicklungsstörung aufzufassenden Aniridie; außerdem fanden sich noch andere Mißbildungen am Körper (Mikrocephalus, Monorchismus, Verkümmerung des kleinen Fingers, Fehlen beider Patellae, Unbeweglichkeit der Hüftgelenke, Genu recurvatum).

Aus der Koinzidenz mit diesen anderen Entwicklungsstörungen, sowie aus dem Fehlen jeglicher Entzündungserscheinungen, sowohl bei der klinischen Beobachtung, wie bei

der histologischen Untersuchung, schließt STEPHENSON in Übereinstimmung mit COLLINS (20) und MAJOU (22), daß es sich auch bei der Staphylombildung in seinem Falle um eine Entwicklungsstörung handelt; er betont allerdings, daß diese Genese in einem Falle im anderen eine entzündliche nicht ausschließe.

Alle anderen bisher bekannt gewordenen Fälle sind dagegen als entzündliche angesehen worden.

Die ersten genaueren Befunde (die Fälle von BEER, SONNENMYER, CRAMPTON (s. o.) sind nur klinisch und zum Teil recht kurz beschrieben) stammen von KRÜCKOW (23) (1875), der gleich zwei Fälle untersuchen konnte.

Bei seinem ersten Falle war das zweite Auge gesund, während das andere staphylomatöse im Alter von 2 Monaten enukleiert wurde, ohne daß irgendwelche entzündlichen Erscheinungen vorhanden waren. Die Staphylomwand bestand aus gefäßreichem Bindegewebe, das KRÜCKOW als Konjunktivalgewebe auffaßt; normale Cornea war nur ganz peripher spurenweise vorhanden. Das Staphylom selbst umschloß eine mit Flimmerepithel ausgekleidete Cyste, die nach vorn an einer Stelle mit dem Oberflächenepithel zusammenhing, während sie nach hinten zu mit der Iris bzw. dem Ciliarkörper verwachsen war. Auffallend war das Verhalten des Corpus ciliare. „Auf der einen Seite ist die Wandung der Cyste eine Strecke weit mit der Iris verwachsen. Das Corpus ciliare besitzt hier kein freies vorderes Ende und stemmt sich gerade gegen die Wand der Cyste, wobei sein vorderer äußerer Teil in der Richtung der Schläfenseite des Staphyloma ausgezogen ist. Sein vorderes Ende setzt sich, nachdem die Muskelfasern geschwunden sind, in eine Schichte von Bindegewebe fort, die mit der Cyste in Verbindung steht und sie wahrscheinlich erzeugt hat. Wenigstens bleiben die Wandungen der letzteren, die sich von denen des Staphyloma ziemlich leicht trennen lassen, an dieser Stelle mit den Nachbarteilen verbunden.“ „Auf der Nasenseite hat das Corpus ciliare im horizontalen Meridian seine Gestalt ziemlich gut erhalten, aber ein wenig mehr nach unten

oder oben zeigen sich auch hier Veränderungen. Der Muskel erscheint nämlich ebenso wie auf der Schläfenseite etwas ausgedehnt und außerdem in zwei Portionen geteilt. Die vordere kleinere von annähernd dreieckiger Form besteht aus verworrenen Muskelfasern und einer ansehnlichen Menge von Bindegewebe. Von dem vorderen Ende der hinteren, größeren Portion des Muskels zum hinteren Ende der vorderen geht längs der inneren Fläche der Hornhaut eine wenig dicke Schicht, die hauptsächlich aus Bindegewebe besteht und den hinteren Teil des Muskels mit dem vorderen verbindet. Aus den bindegewebigen Elementen des vorderen Winkels der kleineren Muskelpartie nimmt die der medialen Wandung des Staphyloma sich anlegende Wand der Cyste ihren Anfang. Die Elemente aber, die im inneren Winkel liegen, flechten sich in ihre hintere Wandung ein."

Die Linse, etwas kleiner wie normal, lag an normaler Stelle.

Entzündliche Erscheinungen fanden sich nur stellenweise in Gestalt leichter Ansammlung von Lymphocyten.

Im zweiten Falle Krückows hatte ein älterer Bruder des betr. Patienten beiderseits einen leichten Mikrophthalmus, daneben auf dem einen Auge eine kongenitale Hornhauttrübung, der Patient selbst, 11 Jahre alt, auf dem einen Auge Mikrophthalmus nebst angeborener Hornhauttrübung; auf dem anderen ein großes korneales bzw. interkalares Staphylom mit starker Druckerhöhung. Irgend eine Entzündung war nicht vorausgegangen. Histologisch war am auffallendsten, daß die Linse völlig fehlte, auch ihre Kapsel nirgendwo sichtbar war. Dagegen waren die Zonulafasern wohl erhalten und mit der Hornhaut verwachsen. Die Hornhaut, die von normalem Epithel ohne Bowmansche Membran überzogen ist, ist hier und da von Blutgefäßen durchsetzt und außerordentlich stark verdünnt. Eine Membrana Descemetii nebst Endothel ist nirgends mehr sichtbar, dafür aber die Hornhauthinterfläche mit der gänzlich atrophischen Iris ausgekleidet. Auch zwischen den Lamellen der Hornhaut findet sich Pigment, an einzelnen Stellen sogar in den vordersten Schichten. An einer Stelle

durchziehen diese Pigmentablagerungen in Gestalt sich verzweigender Streifen die Hornhaut in senkrechter Richtung und gelangen bis zur Oberfläche unter das Epithel.

Auch diesen Fall faßt KRÜCKOW als Folge einer intrauterinen Entzündung auf, bei der es zu einer Perforation der Hornhaut kam, ohne daß hier allerdings Narbengewebe zu finden wäre; bei der Perforation sei auch die Linse ausgetreten, die ohne Zweifel früher vorhanden gewesen wäre, wofür vor allem die Anwesenheit der Zonulafasern spreche.

Sehr erschwert wird, wie auch KRÜCKOW bemerkt, die Erklärung dieses Falles dadurch, daß 11 Jahre seit dem Auftreten der Erkrankung verflossen waren; in dieser langen Zeit können Entzündungserscheinungen, die früher vorhanden waren, geschwunden sein, andererseits aber Prozesse mehr atrophischer Art hinzugekommen sein und das ursprüngliche Krankheitsbild verwischt haben.

Die nächste Mitteilung über angeborene Hornhautstaphylome stammt von TREITEL (24). Anamnestische Angaben fehlen, nur wird mitgeteilt, daß das Auge im Alter von 2 Jahren enukleiert wurde.

Der stark verdickte staphylomatöse Teil der Cornea bestand aus einem faserigen, von vielen lymphoiden Zellen und Gefäßen durchsetzten Narbengewebe; in der Umgebung der Gefäße fanden sich dichte Haufen von Eiterzellen, sowie in den hintersten Schichten pigmentierte Zellen, die längs der Gefäße eingewandert waren. Bedeckt war die Cornea von geschichtetem Epithel, unter dem das Gewebe deutliche, gefäßhaltige Papillen bildete. Die BOWMAN-DESCEMETsche Membran war nirgends zu sehen. Die Iris war mit der Hornhauthinterfläche verwachsen, nur an der Peripherie ließen sich beide stellenweise isolieren. Im Pupillarteil der Iris fanden sich noch Reste des Sphinkter. Das elastische corneale Narbengewebe umhüllte weiter rückwärts noch die Linse bis zum Äquator; die Linse selbst zeigte beginnende Katarakt.

Auch TREITEL faßt in diesem Fall das Staphylom als auf entzündlichem Wege entstanden auf, auch er nimmt eine intra-

uterine Cornealeinschmelzung an, wobei die Perforation eintrat, bevor die Bowman-Descemetsche Membran gebildet wurde.

Ein weiterer Fall wurde von Schiess-Gemuseus (25) untersucht. Der Bulbus stammte von einem $2^1/_2$ Jahre alten Kinde; die Oberfläche des dickwandigen Staphyloms war von zahlreichen Gefäßen durchzogen. Die Hornhaut, von verdicktem Epithel überzogen, besteht aus Narbengewebe mit zahlreichen Gefäßen in den vordersten Schichten. Auf der Hinterwand der Hornhaut ist mehr oder weniger atrophisches Irisgewebe aufgelagert; im Gewebe der Hornhaut wie auch des Staphyloms sieht man reichlich Pigment zerstreut, das nicht nur aus der Iris, sondern auch aus der Uvea stammt. Die Descemet ist nur in den peripheren Stellen erhalten, in der Mitte fehlt sie. Die stark geschrumpfte Linse ist mit der Hornhauthinterfläche verwachsen.

Auch Schiess-Gemuseus glaubt an einen ulzerativen Prozeß, bei dem es zur Perforation der geschwürig zerfallenen Hornhaut gekommen sei. Iris und Linse hätten sich dabei an die Hornhauthinterwand angelegt, wobei die vordere Kapsel zerstört worden sei. Die Reste der Kapsel seien dann fest mit der Hornhauthinterwand verwachsen.

Dagegen scheint der Fall von Hirschberg und Birnbacher (26) am leichtesten durch eine Entwicklungsstörung erklärt zu sein. Der betreffende Bulbus wurde bereits 4 Stunden post partum enukleiert. Die vordere Wand des sehr großen Staphyloms besteht in ihren Randteilen aus normalem Cornealgewebe mit gut erhaltener Bowmanscher und Descemetscher Membran, in den übrigen Teilen aber aus einem kernreichen Narbengewebe mit reichlichen Gefäßen. Im Bereiche der Descemet besteht keine Verwachsung zwischen Cornea und Iris; diese tritt erst im Pupillarteil ein. Dagegen ist auf der anderen Seite die Iris von ihrem Ursprunge an mit der Hornhauthinterwand verwachsen. Ferner waren dem Pupillargebiete entsprechend in den hintersten Schichten der Narbe

zahlreiche Blutgefäße sichtbar, die die Autoren für Gefäße der Pupillarmembran ansehen.

HIRSCHBERG und BIRNBACHER gehen auf die Genese nicht näher ein, scheinen aber doch eine entzündliche Entstehung anzunehmen. Bei dem Fehlen jeglicher Entzündungserscheinungen, dem Verhalten von Descemet, Iris und Pupillarmembran scheint aber doch eine Entwicklungsstörung näher zu liegen wie eine intrauterine Entzündung.

Eine sehr ausführliche Beschreibung stammt ferner von PINKUS (27). Der Bulbus wurde 10 Monate nach der Geburt enukleiert, nachdem bereits bei der Geburt ein totales Hornhautstaphylom bestanden hatte. Mikroskopisch zeigte sich, daß die Cornea in ein dickes und gefäßreiches Narbengewebe verwandelt war, mit dem die atrophische Iris bis auf einen schmalen Bezirk verwachsen schien. Die Cornealnarbe war im höchsten Grade ektatisch, neben dem Hornhautstaphylom war auch noch ein Intercalarstaphylom entstanden. In der Cornealnarbe fand sich ein für sich abgeschlossener Hohlraum, der mit Pigment ausgekleidet war, und nach des Verfassers Ansicht von der Iris sich abgeschnürt hatte. Eine zweite Eigentümlichkeit war ein breiter Gewebszapfen, der von der Cornealnarbe entsprang und mit Glaskörper und Ciliarfortsätzen verwachsen war. Innerhalb des Zapfens fanden sich Linsenreste. Linsenreste in Form von Myelintropfen und Bläschenzellen lagen auch in zwei Herden in den hintersten Cornealschichten.

PINKUS glaubt, daß auch in seinem Falle eine fötale Erkrankung der Hornhaut mit nachfolgender Perforation stattgefunden habe, wobei die Linse z. T. ganz ausgetreten, z. T. beim Austritt durch die Perforationsöffnung in der Cornea liegen geblieben sei.

Alle bisherigen Autoren haben also neben der Hornhautschmelzung eine Perforation der geschwürig-zerfallenen Hornhaut angenommen.

Auch RUNTE (16) stimmt dieser Auffassung zu; seine Beobachtung ist insofern von Bedeutung, als sein Fall ausgesprochene

Entzündungserscheinungen sowohl im Staphylom wie auch im Uvealtractus aufwies.

Der betreffende Bulbus, der zugleich bei der Geburt stark ektatisch gewesen war, wurde einen Monat nach der Geburt enukleiert. Das Staphylomgewebe bestand auch hier aus Narbengewebe, das stellenweise mit Fibringerinnseln und massenhaften Eiterkörperchen durchsetzt war. Auch in der hinteren Kammer waren Eitermassen sichtbar; von der Iris war nur die Pigmentschicht vorhanden, deren Pigment sich auch in das Narbengewebe hinein zerstreut hatte. Bowmansche und Descemetsche Membran fehlten völlig, desgleichen die Fontanaschen Räume und der Schlemmsche Kanal. Die Linse ist vorhanden, aber nach der Seite luxiert. Auch hier findet sich im Staphylomgewebe eine große, mit Pflasterepithel ausgekleidete Cyste, die weder mit dem Oberflächenepithel noch mit der Hinterwand des Staphyloms in Verbindung steht.

Nach Runte sprechen für eine entzündliche Genese 1. Narbengewebe statt normalen Hornhautparenchyms, 2. das Fehlen der Bowmanschen und Descemetschen Membran, 3. die aus dem vorderen Uvealtractus in das Narbengewebe hineinverstreuten Pigmentkörnchen. Auch Runte nimmt hierbei eine oberflächliche Geschwürsbildung an, bei deren Ausbreitung die Hornhaut perforiere und dann staphylomatös entarte. Die Cyste selbst sei durch oberflächliche Einbuchtung und nachträgliche Verwachsung der obersten Schichten entstanden.

Die nächsten Autoren halten auch fernerhin an einer entzündlichen Genese fest, nehmen aber z. T. unter dem Einfluß der v. Hippelschen Lehre vom Ulcus corneae internum keine ektogene, vielmehr eine endogene Infektion der Hornhaut an.

Zunächst ist eine Arbeit Gallengas (17) zu erwähnen. Das eine Auge wies eine umschriebene Hornhauttrübung mit leichtem Mikrophthalmus auf, das andere war hochgradig staphylomatös. Entzündliche Erscheinungen fehlen fast völlig, nur eine mäßige lymphatische Infiltration war in einigen Teilen der Hornhaut sichtbar. Die Bowmansche Membran war zum Teil erhalten; in diesem Bezirk zeigte auch die Hornhaut nor-

male Struktur. Wo die BOWMANsche Membran aber fehlte, verlor sie ihr lamelläres Aussehen, indem sie teils hyalin gequollen, teils fibrillär erschien. Die Descemet war an den Stellen, in denen die Iris weniger innig der Hornhauthinterwand anlag, gut erhalten, besonders im Pupillargebiete. Die stark atrophische Iris liegt der Hornhaut eng an, die Kammerbucht ist obliteriert. Die Linse befindet sich an normaler Stelle, zeigt aber eine ausgedehnte vordere Polarkatarakt.

Auch GALLENGA nimmt eine endogene Keratitis der hinteren Hornhautschichten an, ebenso wie SEEFELDER (9) im folgenden Falle:

Die Beobachtung SEEFELDERS weist insofern eine Besonderheit auf, als bei Geburt keine Ektasie, sondern nur eine umschriebene Hornhauttrübung wie auf dem anderen Auge bestand. Allerdings zeigte das Auge ausgesprochene Reizerscheinungen (konjunktivale und episklerale Injektion).

Auch hier war die Hornhautgrundsubstanz in großer Ausdehnung durch ein zellreiches und unregelmäßig gewuchertes Narbengewebe durchsetzt, das zahlreiche Gefäße aufwies. Die BOWMANsche und DESCEMETsche Membran fehlten im Bereiche der narbig veränderten Cornea. Die hochgradig atrophische Iris kleidete die ganze hintere Staphylomwandung aus bis auf eine kleine Lücke, die offenbar der Pupille entsprach. Die Linse befand sich in situ, zeigte aber eine bindegewebige Auflagerung vom Aussehen einer vorderen Polarkatarakt; hinter der Linse fand sich außerdem ein dichtes Fibringerinnsel.

Auch SEEFELDER nimmt eine Erkrankung der hinteren Hornhautschichten an, die von dem Uvealtractus aus fortgeleitet sei; eine Perforation scheinen weder SEEFELDER noch GALLENGA zur Entstehung des Krankheitsbildes für erforderlich zu halten.

Derselben Ansicht ist ferner PARSONS (28), bei dessen Falle sich in den vordersten Cornealschichten wie in der hinteren Kammer lebhafte Entzündungserscheinungen zeigten, während die hintersten Schichten der narbig veränderten Cornea ent-

zündungsfrei waren. Übrigens ist die Annahme einer entzündlichen Genese in diesem Falle von Collins (20) bekämpft worden, der eine Infektion post partum annimmt, und zwar eben aus dem Grunde, daß die eigentlich affizierten hinteren Hornhautschichten entzündungsfrei waren, eine Auffassung, die auch Seefelder (9) nicht abzulehnen scheint.

Auch v. Hippel (1) glaubt für seinen Fall eine Perforation ausschließen zu können, nimmt aber ein Ulcus corneae internum an. Der betreffende Fall wurde sechs Jahre post partum enukleiert und hatte ursprünglich das klinische Bild der kongenitalen Hornhauttrübung gezeigt, das auch auf dem anderen Auge des Patienten wie bei mehreren Geschwistern vorhanden gewesen war. Zunächst bestand auch mikroskopisch ein deutliches Embryotoxon; die peripheren Hornhautpartien waren normal, die zentralen verdickten Teile dagegen verändert. Sie sind zum Teil etwas kernreicher, zum Teil vaskularisiert, ohne wesentliche Entzündungserscheinungen. An der Hinterfläche zeigt sich ein zentraler muldenförmiger Defekt, der in seinem Aussehen gänzlich dem Bilde der von v. Hippel und Peters beschriebenen angeborenen Defektbildung der Descemetschen Membran entspricht. Die Descemet hört am Rande des Defektes völlig auf; peripher sind leichte Verwachsungen zwischen Iris und Hornhauthinterfläche vorhanden.

Hinsichtlich der Entstehung glaubt v. Hippel, daß auch hier ein Ulcus corneae internum bestanden habe, worunter er allerdings nicht ein richtiges Ulcus verstanden haben will, indem auch andere angeborene Entzündungsprozesse im Spiele gewesen sein könnten. v. Hippel schließt ferner aus seinem Befunde wie denen von Gallenga (17), Peters (2) und Seefelder (9), daß ektatische und adhärente Leukome sowie Staphylome entstehen können, ohne eitrige Geschwürsbildung der Hornhautoberfläche, ohne Perforation der Hornhaut und auch ohne eitrige Einschmelzung derselben.

Zu erwähnen wäre ferner noch eine Mitteilung Wintersteiners (29); auf dem einen Auge war ein totales Hornhautstaphylom, auf dem anderen Phthisis bulbi vorhanden; beides

führt der Autor auf eine intrauterine Entzündung mit geschwüriger Zerstörung beider Hornhäute zurück. Beiderseits fand sich an Stelle der Hornhaut ein skleraähnliches Gewebe mit je einer Durchbruchsstelle. Auf dem atrophischen Auge fehlte die Linse völlig, auf dem staphylomatösen war sie samt der prolabierten Iris in der Durchbruchstelle eingeklemmt. Auf dem atrophischen Auge war ferner keine Ora serrata entwickelt, auch waren eigenartige Netzhautwucherungen vorhanden.

Alle diese Veränderungen führt WINTERSTEINER auf die entzündlichen Hornhautveränderungen zurück, was aber schon in der Diskussion von verschiedenen Seiten für unmöglich erklärt wurde.

Es bleiben noch einige Arbeiten aus den letzten Jahren übrig.

Zunächst die von COATS (30). Das eine Auge war staphylomatös, das andere mikrophthalmisch mit einer zentralen Hornhauttrübung. Die Staphylomwand war sehr dünn und platzte 16 Wochen nach der Geburt. Zwei Tage später erfolgte die Enucleation.

Mikroskopisch zeigte sich, daß die Cornea in ihren peripheren Teilen normal war, auch waren hier BOWMAN'sche und DESCEMET'sche Membran wohl entwickelt. Zentral, entsprechend dem Pupillargebiete, fehlten beide und an dieser Stelle fand sich auch eine starke Verdünnung der Staphylomwand. Abgeschlossen wurde diese Partie nach hinten durch ein Stück Linsenkapsel, während die Linse selbst in die verdünnte Hornhautpartie derart eingebettet war, daß sie vorn die Epithelschicht berührte. Die Zonula war an normaler Stelle vorhanden, die Iris atrophisch und mit der Hornhauthinterwand verwachsen.

COATS nimmt ebenfalls eine entzündliche Genese an, ebenso wie eine Perforation der eingeschmolzenen Cornea, wodurch die Linse in das Cornealgewebe hinein prolabiert wäre.

Zu erwähnen wäre auch ein Fall aus der bereits oben besprochenen Arbeit von MOHR (13); auch hier bestand auf dem einen Auge eine kongenitale Hornhauttrübung, während das andere staphylomatös war. Die Cornea bot nur peripher ein

normales Aussehen; sie bestand vielmehr aus einem zellreichen Bindegewebe. Die Iris ist peripher mit der Hornhaut verwachsen; im Bereiche der Synechie fehlt die Descemet und ihr Endothel. Die Linse befindet sich in situ; mit ihrem vorderen Teil springt sie kegelförmig auf die Hornhaut zu; zuletzt sieht man zwischen Linse und Hornhaut eine homogene, vielleicht feinkörnige Masse, die Mohr als Verbindung zwischen beiden auffaßt.

Mohr will auch diesen Fall auf eine fötale Entzündung zurückgeführt haben; Peters dagegen glaubt, daß es sich wie in den übrigen Fällen Mohrs von kongenitaler Hornhauttrübung auch hierbei um einen Buphthalmus mit Folgeerscheinungen, also eine Mißbildung handle.

Der Fall von Majou (31) interessiert hauptsächlich aus einem anderen Grunde. Die Hornhaut war stark ektatisch und mit der Iris bzw. Papillarmembran ringsherum im Pupillargebiete verwachsen. Auffallend war ferner, daß die Ciliarfortsätze zum Teil mit der Hinterfläche der Linse in Verbindung standen, besonders aber, daß die Linse an ihrem hinteren Pol einen Defekt zeigte, der mit Bindegewebe ausgekleidet war (Rest der Hyaloidea persistens?). Die Veränderungen wurden vom Autor als Folge des Zugs der Ciliarfortsätze, von anderen aber als Folge einer Entwicklungsstörung aufgefaßt, um so mehr als auch die Retina mangelhaft ausgebildet war.

In allerletzter Zeit ist dann noch ein weiterer Fall von Monessi mitgeteilt worden; es handelte sich um ein angeborenes Hornhautstaphylom, das erst längere Zeit post partum enukleiert wurde. Auf Grund der mikroskopischen Untersuchung nimmt Monessi eine entzündliche Genese an. Auffallend ist, daß der Autor in dem im übrigen vollständigen Literaturverzeichnis die Arbeiten von Peters gar nicht erwähnt.

Übersieht man die im vorhergehenden zusammengestellten Fälle, so fällt rein klinisch zunächst das häufige Zusammentreffen mit anderen Mißbildungen, sowohl von seiten des Auges wie von seiten der übrigen Organe auf. Besonders häufig aber ist, daß auf dem einen Auge nur eine kongenitale Hornhaut-

trübung, auf dem anderen dagegen eine staphylomatöse Vorwölbung der Hornhaut vorhanden ist. Demgemäß ist es auch nicht weiter wunderbar, daß sich die Staphylombildung in einigen Fällen (v. HIPPEL, SEEFELDER) erst intra vitam auf einem Auge mit ursprünglich nur kongenitaler Hornhauttrübung entwickelte und in dem einen Falle von MOHR intra vitam wieder zurückging, alles Möglichkeiten, wie sie bereits von v. HIPPEL beobachtet und beschrieben worden waren.

Aber auch rein anatomisch kann man alle Übergänge von der angeborenen Hornhauttrübung bis zum Totalstaphylom verfolgen.

Vergleicht man die mikroskopische Beschreibung des v. HIPPELschen (1) Falles mit denen von angeborener Defektbildung der Descemet, so erkennt man bald, daß beide bis auf die Ektasie der Hornhaut völlig miteinander übereinstimmen. Dazu kommt die klinische Beobachtung, daß die Staphylombildung sich erst intra vitam entwickelt, während bei der Geburt nur eine zentrale Hornhauttrübung vorhanden war. Es ist v. HIPPEL also wohl darum zuzustimmen, weil er in seinem Falle annimmt, daß die Erhöhung des intraokularen Druckes die Vorwölbung der Cornea bewirkt habe, ohne daß eine Perforation oder eitrige Einschmelzung der vorgewölbten Hornhaut stattgefunden hätte. Nur hinsichtlich der Entstehung der Hornhauttrübung ist bekanntlich v. HIPPEL anderer Ansicht, indem er eine Entzündung der hintersten Hornhautschichten annimmt, eine Lehre, die gerade für diese mikroskopisch so übereinstimmenden Fälle als widerlegt gelten kann.

Dasselbe gilt für den Fall von MAJOU (31), den dieser selbst nicht als „anterior Staphyloma", sondern als „congenital anterior synechiae with buphtalmus" bezeichnet. Auch dieser Fall ist wohl als reine Defektbildung der Descemet aufzufassen, wobei es erst sekundär zur Vorwölbung der verdünnten Hornhautpartie kam, wie es auch MAJOU selbst annimmt.

Es gehört ferner zu dieser Gruppe auch der Fall II von MOHR (13), der nur insofern verschieden ist, als sich hier Gefäße in dem aber noch normale Hornhautstruktur zeigenden

Staphylomgewebe finden. Auch Mohr gibt zu, daß hier die glaukomatösen Veränderungen das Krankheitsbild beherrschen, glaubt aber doch, aus den vorhandenen Zellvermehrungen, den vorderen Synechien wie auch dem peripheren Defekt der Descemet eine entzündliche Genese annehmen zu müssen. Auf die Bedeutung der von Mohr angenommenen Entzündungserscheinungen ist bereits von Peters hingewiesen worden; auch das periphere Fehlen der Descemet schließt eine Entwicklungsstörung nicht aus, wie aus dem Seefelderschen (9) Falle hervorgeht. Es dürfte demnach auch in diesem Falle Mohrs eine Entwicklungsstörung als Ursache der Hornhauttrübung wie der vorderen Synechien, sowie der gesteigerte intraokulare Druck als Ursache der Vorwölbung der minderwertig angelegten Hornhautpartien wahrscheinlich sein.

Der Übergang zu den eigentlichen Staphylomen im engeren Sinne des Wortes bildet der Fall Seefelders (9), in dem sich auch die Vorwölbung der Hornhaut erst während des Lebens entwickelte, während bei der Geburt nur eine doppelseitige Hornhauttrübung vorhanden war.

Bei ihm war bereits die ganze Hornhaut durch ein skleraähnliches Gewebe durchsetzt, das zahlreiche Gefäße durchzogen. Seefelder hält dies Gewebe für Narbengewebe; wenn diese Möglichkeit auch nicht bestritten werden kann, so ist doch darauf hinzuweisen, daß in dem oben erwähnten Falle Seefelder von kongenitaler Hornhauttrübung die Hornhaut aus dem gleichen Gewebe bestand. Wenn nun Seefelder in letzterem Falle eine Entwicklungsstörung annimmt, dieses skleraähnliche Gewebe also für unentwickeltes Hornhaut-Mesoderm hält, so ist es wohl nicht ohne weiteres von der Hand zu weisen, daß es sich auch bei dem Staphylom um dasselbe, nicht genügend differenzierte Mesoderm handelt. Es dürfte dies um so weniger geschehen können, als sich die Ektasie ja erst intra vitam entwickelt hatte, und ursprünglich nur eine Hornhauttrübung wie auf dem anderen Auge vorhanden gewesen war.

Was allerdings in diesem Seefelderschen Falle zu einer Entwicklungsanomalie nicht paßt, ist der Nachweis entzünd-

licher Erscheinungen (Fibringerinnsel hinter der Linse); diese Erscheinungen waren anscheinend schon bei der Geburt vorhanden, da ciliare Injektion gleich post partum nachgewiesen werden konnte.

Dieser Einwand gegen eine Auffassung als Mißbildung ist, was auch SEEFELDER betont, sehr schwerwiegend; man könnte höchstens noch annehmen, daß, wie es häufig geschieht, die Entzündung das bereits mißbildete Auge getroffen hätte, eine Erklärung, die nicht ohne weiteres von der Hand zu weisen wäre, da die Möglichkeit, daß das Staphylom eine Entwicklungsstörung sein kann, wohl aus meinem obigen Falle als bewiesen gelten muß.

Es dürfte nutzlos sein, jeden der oben mitgeteilten Fälle unter diesen Gesichtspunkten einzeln zu prüfen, da bei ihrer ziemlich weitgehenden anatomischen Übereinstimmung sich stets dasselbe pro und contra ergeben würde.

So kann der Umstand, daß die Staphylomwand nicht aus normalem Hornhautgewebe besteht, weder für die eine noch für die andere Auffassung beweisend sein. Das die Staphylomwand bildende Gewebe kann Narbengewebe, aber auch ebensogut mangelhaft differenziertes Mesoderm sein, ebenso wie die Verwachsungen der Iris mit der Hornhauthinterfläche eine entzündliche wie auch nichtentzündliche Genese haben können.

Die in einigen Fällen gefundenen entzündlichen Veränderungen sprechen auch nicht direkt für eine ursächliche Bedeutung der Entzündung beim Zustandekommen der Staphylome, weil derartige Veränderungen auch in Augen vorkommen, die mit zweifellosen Mißbildungen behaftet sind. Immerhin sind sie zu beachten und es muß zugegeben werden, daß diese Veränderungen in einigen Fällen kongenitale waren, während dies für die Fälle von PETERS und von PEARSONS und auch für den Fall von COATS mit guten Gründen bezweifelt werden kann.

In den Fällen, in denen die Enukleation erst längere Zeit nach der Geburt ausgeführt wurde, ist nicht immer mit Sicherheit festzustellen, ob die Entzündung bereits vor der Geburt vorhanden war. Bereits v. HIPPEL bemerkt, daß er mehrmals

auf Augen mit kongenitaler Hornhauttrübung ein Geschwür habe auftreten sehen, und daß diese Augen dazu zu neigen schienen; ganz besonders gilt auch für diese Fälle die Möglichkeit, daß eine Entzündung der Uvea erst später in dem mißbildeten Auge aufgetreten ist. Aber selbst wenn wir auch für einzelne Fälle die entzündlichen Erscheinungen als nicht kongenital ausscheiden, z. B. im Falle Treitel (24) und Schiess-Gemuseus (25), bleiben doch die Beobachtungen von Seefelder (9) und besonders von Runte (16) übrig, bei denen man das Bestehen einer kongenitalen Entzündung nicht bestreiten kann.

Noch ein Umstand ist für die entzündliche Genese ins Feld geführt worden; die Anwesenheit von aus der Uvea stammendem Pigment in der Staphylomwand [Krückow (23), Fall II, Treitel (24), Schiess-Gemuseus (25), Runte (16)].

Der Fall Krückow ist allerdings wohl nur schwer zu entscheiden. Für eine Entwicklungsstörung spricht zunächst die Koinzidenz mit anderen Mißbildungen und das völlige Fehlen irgendwelcher Entzündungserscheinungen. Während die Durchsetzung der ganzen Hornhautwand mit Pigment, besonders an der einen Partie, wo Pigmentzüge senkrecht die Cornea durchziehen, als Entzündungsfolge angesprochen werden könnte. Immerhin würde dieses keinen strengen Gegengrund abgeben können; einmal ist es wohl nicht ganz ausgeschlossen, daß in den 11 Jahren bis zur Enukleation des Auges Pigment aus der der Hornhaut anliegenden, ganz atrophischen Iris in das Staphylomgewebe hineingewandert sei; Krückow glaubt die Perforationsstelle im übrigen nachgewiesen zu haben, indem an einer Stelle die Pigmentstränge senkrecht hindurchziehen. Es spricht dies wohl ohne weiteres dafür, daß eine Perforation stattgefunden hat, aber es ist eins zu bedenken, daß, wie Krückow vorher erwähnt, bei dem Kinde im 2. Lebensjahre eine Iridektomie vorgenommen wurde. Sollte dies nicht die Iridektomienarbe sein? Der Fall ist wohl zu kompliziert, um irgendwie für die eine oder andere Theorie herangezogen zu werden.

Auch in den anderen Fällen, in denen der betreffende Bulbus erst längere Zeit später enukleiert wurde [TREITEL (24), SCHIESS-GEMUSEUS (25)] könnte man annehmen, daß das Pigment aus der mehr und mehr atrophierenden Iris in das nicht normal entwickelte, gefäßhaltige Hornhautgewebe hineingewandert wäre. Es bleibt aber auch hier wieder die Beobachtung RUNTES (16) übrig, in dem diese Erklärung kaum zutreffend sein kann. Andererseits ist zu berücksichtigen, daß abnorme Pigmentierungen, speziell der Hornhauthinterfläche als Ausdruck einer Mißbildung vorkommen, wie die Fälle von KRUKENBERG, APETZ u. a. beweisen.

Sehen wir also vorläufig von den Linsenveränderungen noch ab, so wäre kurz zusammengefaßt folgendes zu sagen:

Während bei einigen Fällen von kongenitalen Hornhautstaphylomen eine Entwicklungsstörung als Ursache ziemlich sicher anzunehmen ist (COLLINS, STEPHENSON, v. HIPPEL, MAJOU, WIRTHS), kommt sie bei den übrigen mindestens ebensosehr in Betracht wie eine intrauterine Entzündung.

Wir gehen nunmehr zu der Frage über, inwieweit durch ein abnormes Verhalten ektodermaler Gewebsteile die vorliegenden Hornhautveränderungen hervorgerufen sein können (PETERS).

Sowohl die Cysten in der Staphylomwand, wie auch die Verlagerungen der Linse würden bei Annahme einer stattgehabten Perforation wohl mehr für eine entzündliche Genese sprechen; eine intrauterine Perforation infolge geschwürigen Zerfalls der Hornhaut würde jedenfalls viel leichter erklärbar sein als eine solche ohne Entzündung infolge mechanischer Einflüsse.

Es käme also nur die Frage in Betracht: hat eine Perforation stattgefunden oder kamen die Anwesenheit der Cysten in der Staphylomwand sowie die Veränderungen der Linse durch abnorme Abschnürungsprozesse erklärt werden?

Was zunächst meinen neuen Fall betrifft, so habe ich bereits oben auseinandergesetzt, aus welchen Gründen ich eine Entwicklungsstörung für wahrscheinlicher halte als eine ent-

zündliche Genese. Dann ist es aber auch nur eine logische Folge dieser Auffassung, die im Staphylom befindliche Cyste als eine Entwicklungsstörung, nämlich eine abnorme Abschnürung vom Epithel, also des Ektoderms, anzusehen. Was aber m. E. ganz außerordentlich für diese Hypothese spricht, ist das Verhalten der Muskelpartien in der Staphylomwand. Wie oben beschrieben, entspringen diese Muskelbündel aus dem Ciliarkörper und ziehen breiter und breiter werdend zur Cyste hin, um hier nach oben und unten hin zu divergieren. Es hat direkt den Anschein, als ob die Cyste diese Muskeln angelockt hätte. Ist diese Annahme richtig, dann ist es auch erklärlich, warum das sie umschließende Mesoderm sich nicht in normales Hornhautgewebe differenzierte; es sei hier auf die bekannte Beobachtung von Hess (32) verwiesen, der bei einem Hühnchen die Linse im Mesoderm gelegen fand, wobei sich auch die Differenzierung des Mesoderms verzögert hatte. Ganz analog kann auch hier die Cyste, die denselben Ursprung nimmt wie die Linse, eingewirkt haben, und es wäre demnach der Ausdruck von Peters „Pseudolinse" nicht unangebracht, um so mehr, als das Vorkommen derartiger Pseudolinsen bereits experimentell nachgewiesen ist (Stockard).

Betrachten wir von diesem Gesichtspunkte aus die beiden Fälle von Krückow (23) und Runte (16).

Liest man die Beschreibung Krückows (23) von seinem ersten Fall, so fällt einem sofort eine weitgehende Ähnlichkeit mit unserem neuen auf; aus diesem Grunde habe ich auch zu Anfang den betreffenden Passus wörtlich mitgeteilt. Besonders auffallend sind seine Bemerkungen über das Vorhandensein einer Verbindung zwischen Ciliarkörper und Cyste; diese Verbindung soll allerdings nur aus Bindegewebsfasern bestanden haben; aber es wäre doch wohl nicht ausgeschlossen, daß auch Muskelfasern daran beteiligt waren, deren Existenz bei der Unwahrscheinlichkeit ihrer Anwesenheit an diesem Orte Krückow übersehen hätte, wie es auch vor kurzem Mohr passierte. Träfe diese Annahme zu, wäre ein Zweifel an der Genese des Krückowschen Falles wohl nicht mehr möglich;

denn auch bei ihm fehlten jegliche Entzündungserscheinungen, und die Auskleidung der Cyste mit Flimmerepithel läßt sich wohl leichter erklären durch Abschnürung vom Ektoderm mit Metaplasie der Zellen, als durch einen Transport von den Respirationsorganen her, wie KRÜCKOW es annahm.

Schwieriger liegt der bereits mehrfach erwähnte Fall von RUNTE (16). Auch hier ließe sich dieselbe Erklärung der Cyste als Folge abnormer Abschnürung vom Ektoderm zwanglos annehmen, wodurch die Differenzierung des Mesoderms verhindert wurde. Damit wären allerdings die oben bereits besprochenen Befunde schwer zu vereinigen, nämlich der zweifellose Nachweis von entzündlichen Erscheinungen, ferner auch die Pigmentzerstreuung von der verwachsenen und atrophischen Iris her bis in die vordersten Staphylomschichten hinein.

Sehen wir also von diesem Falle RUNTES ab, so erscheint es uns für die beiden anderen doch im hohen Grade wahrscheinlich, daß die in der Staphylomwandung befindliche Cyste die Folge abnormer Abschnürung vom ektodermalen Oberflächenepithel ist und damit die Ursache zur Nichtdifferenzierung des Mesoderms und damit auch zur Staphylombildung gegeben hat; während der durch die vorhandenen Entzündungserscheinungen komplizierte Fall RUNTE als zweifelhaft zu bezeichnen ist.

Fast in allen andern Fällen finden wir die überraschende Tatsache, daß die Linse entweder mehr oder weniger verlagert ist oder, falls sie sich in situ befindet, Veränderungen aufweist. Es findet sich:

1. Die Linse liegt in der Hornhaut (WINTERSTEIN, COATS, PETERS).
2. Die Linse liegt der Hornhauthinterfläche an bzw. steht mit ihr in Verbindung (STEPHENSON, TREITEL, SCHIESS-GEMUSEUS, PINKUS).
3. Die Linse steht nicht mit der Hornhauthinterfläche in Verbindung, ist aber verändert. (GALLENGA [Polarkatarakt], SEEFELDER [Polarkatarakt], MOHR, MAJOU [Lenticonus posterior].)

Wir haben also alle Übergänge von der Einlagerung in der Hornhaut bis zur völligen Loslösung vor uns. In den Fällen von Wintersteiner, Coats und Peters ist die Linse ganz vom Staphylomgewebe umgeben; der Treitelsche Fall, in dem die Linse bis zum Äquator von anomalem Cornealgewebe umgeben war, bildet den Übergang zu den Fällen, in denen die Linse durch einen zentralen Strang mit der Hornhauthinterfläche verbunden bzw. in diesen Strang eingebettet liegt (Stephanson, Schiess-Gemuseus, Pinkus). Der Befund Mohrs, in dem sich noch Reste einer solchen Verbindung fanden, bildet wieder den Übergang zu den Fällen von Gallenga und Seefelder, bei den Gewebsauflagerungen auf der vorderen Linsenkapsel als vordere Polarkatarakt nachgewiesen wurden, und zu dem von Majou, bei dem sich ein Lenticonus posterior fand.

Diese Befunde sind ohne Frage überraschend; es ist wohl zuzugeben, daß der Gedanke von Peters, diese Lageveränderungen der Linse nicht als sekundäre infolge Perforation anzusehen, sie vielmehr als anomale Abschnürungsprozesse zu betrachten und für die ganzen Veränderungen verantwortlich zu machen, sehr verlockend ist; es ist dies um so mehr zu verstehen, als ja auch nach dem anatomischen Bilde die Annahme einer Entwicklungsstörung als Ursache der Staphylombildung durchaus möglich erscheint.

Immerhin ist ein Umstand vorhanden, der mit dieser Theorie nicht ohne weiteres harmoniert: das Vorhandensein der mit der Hornhauthinterwand verwachsenen Zonulafasern; diese Tatsache ist auch bisher von allen Untersuchern als Beweis für die sekundäre Entstehung der Linsenverlagerung angeführt worden.

Andererseits muß jedoch mit der Möglichkeit gerechnet werden, daß die Zonulafasern auch trotz dieser abnormen Abschnürungsprozesse in normaler Weise zur Ausbildung gelangen. Dafür sprich unter anderem die Tatsache, daß die Pseudolinse in meinem Falle muskuläre Elemente aus dem Ciliarkörper anlockte. Ob ähnliches für die an abnormer Stelle liegende

Linse bezüglich der Zonula zutrifft, muß durch weitere Forschungen entschieden werden.

Es liegt nun weiterhin die Vermutung nahe, ob nicht auch der Entstehung der angeborenen Hornhauttrübungen bzw. der ihnen zugrunde liegenden Defektbildungen der DESCEMETschen Membran in ähnlicher Weise Störungen in der Linsenabschnürung zugrunde liegen können; diese Möglichkeit, die zuerst von PETERS hervorgehoben ist, dürfte um so näher liegen, als doch eine weitgehende Verwandtschaft, sowohl in klinischer wie anatomischer Beziehung, zwischen den Hornhauttrübungen und Hornhautstaphylomen besteht, was auch v. HIPPEL und SEEFELDER (9) ausdrücklich anerkannt haben. Es würden dann also diese kongenitalen Veränderungen von der einfachen Trübung bis zum Staphylom mit den verschiedensten Zwischenstufen auf eine einheitliche Entstehungsformel gebracht werden. Weitere Untersuchungen werden die Richtigkeit dieser Anschauung klarstellen müssen.

Die Bedeutung dieser Erklärungsweise liegt auf der Hand. Stimmt die PETERSsche Ansicht, so wären die Hornhautstaphylome und damit wohl auch die ihnen so nahestehenden kongenitalen Hornhauttrübungen eine Folge abnormer Vorgänge im Bereiche des Ektoderms, ihre Erblichkeit wäre ohne weiteres zu verstehen, weil sie auch bei Mißbildungen vorkommt, deren ektodermale Entstehung feststeht oder mindestens wahrscheinlich ist, wie neuerdings v. SZILY bezüglich der Kolobome dargetan hat, und wie es SEEFELDER für die Aniridie annimmt. Diese Neigung des Ektoderms, Mißbildungen im Bereiche des vorderen Bulbusabschnittes hervorzubringen, wäre somit eine sehr vielseitige, und damit ist ein Ausgangspunkt für weitere Forschungen gegeben. Vor allem harmoniert dieser neue Erklärungsversuch mit der schon von PETERS, SEEFELDER u. a. vertretenen Anschauung, daß die Entstehung der kongenitalen Staphylome und der mit ihnen nahe verwandten Hornhauttrübungen in eine sehr frühe Entwicklungsperiode zu verlegen ist.

Zum Schluß wäre noch kurz auf die kausale Genese einzugehen. Für die Fälle, in denen die Erkrankung erblich auftrat,

kommt wohl ohne Frage nur Vererbung in Betracht. Anders ist es dagegen in den Fällen, in denen eine Vererbung nicht nachgewiesen ist; das Fehlen dieses Nachweises schließt sie allerdings nicht gänzlich aus, da bei Mißbildungen ganze Generationen überschlagen werden können, bis die betreffende Entwicklungsstörung wieder sichtbar wird.

Für die Fälle, in denen ähnliche Erkrankungen in der Antezedenz nicht vorgekommen sind, hat man bisher allgemein eine Keimesvariation angenommen, die Peters (2) auch für die angeborenen Hornhautveränderungen verantwortlich macht, während man toxische Einflüsse für unwahrscheinlich und nicht bewiesen ansah.

Daß aber derartiges möglich ist, beweisen die neueren Untersuchungen von Pagenstecher, dem es gelang, durch Verfütterung von Naphthalin in verschiedenen Zeiten bei Kaninchen eine Reihe typischer Mißbildungen im Bereiche des Auges zu erzielen.

Durch diese Befunde ist es wohl sichergestellt, daß durch Toxine während der Schwangerschaft Mißbildungen hervorgerufen werden können, wenn wir auch über die Art und Entstehung, sowie über die Wirkungsweise solcher Toxine völlig im unklaren sind. Aber diese Möglichkeit beweist doch noch nicht, daß sie in allen Fällen stets die Ursache solcher Mißbildungen sein müssen; die Fälle, in denen Erblichkeit vorliegt, sind ohne weiteres davon auszuschließen; in den anderen ist Toxinwirkung möglich, aber nicht sichergestellt. Das gilt auch für die oben besprochenen Befunde. Ich kann daher auch Wittmer (11) nicht beipflichten, der die von ihm beschriebene angeborene Hornhauttrübung ohne weiteres auf Toxinwirkung zurückführen will.

Literatur.

1. v. HIPPEL:
   a) Über Hydrophthalmus congenitus nebst Bemerkungen über die Verfärbung der Cornea mit Blutfarbstoff. — v. GRAEFES Archiv. 1897. S. 539.
   b) Das Geschwür der Hornhauthinterfläche. — Halle, MARHOLD, 1900.
   c) Die Mißbildungen und angeborenen Fehler des Auges. — GRAEFE-SAEMISCH, Handbuch d. ges. Augenheilk., 2. Aufl. 1900.
   d) Die Ergebnisse meiner Fluoreszinmethode zum Nachweis von Erkrankungen des Hornhautendothels. — Arch. f. Ophth. 1902. S. 509.
   e) Über angeborene Defektbildung der DESCEMETschen Membran. — Klin. Monatsbl. f. Augenheilk. 1906. S. 1.
   f) Über Keratitis parenchymatosa und Ulcus internum corneae. — Arch. f. Ophth. 1908. S. 354.
   g) Die Mißbildungen des Auges. — In SCHWALBES Morphologie der Mißbildungen der Menschen und der Tiere. III. Teil: Die Einzelmißbildungen. 1. Lief. 2. Abt. 1909.
2. PETERS:
   a) Über angeborene Defektbildung der DESCEMETschen Membran — Klin. Monatsbl. f. Augenheilk. 1906. S. 27.
   b) Weiterer Beitrag zur Kenntnis der angeborenen Defektbildung der DESCEMETschen Membran. — Klin. Monatsbl. f. Augenheilkunde. 1908. S. 247.
   c) Die angeborenen Fehler und Erkrankungen des Auges. — Bonn 1909.
   d) Die Bedeutung der Vererbungslehre für die Augenheilkunde. — Samml. zwangl. Abh. 1911. Heft 5.
   e) Über angeborene Hornhautstaphylome. — Berliner ophth. Gesellschaft. Ref.: Centralbl. f. Augenheilkunde. 1912.
3. WARDROP: siehe SANTO DOMINGO, Über angeborene Hornhauttrübungen. — Inaug.-Diss. Berlin 1894.
4. MAGER siehe unter 3.
5. TEPLASCHIN: Zur pathologischen Anatomie der intrauterinen Augenkrankheiten und insbesonders der angeborenen Hornhauttrübung. — Arch. f. Augenheilkunde. Bd. XXX. 1895. S. 318.
6. TERRIEN: Anatomie pathologique e pathogenie du la keratite congénitale. — Arch. d'ophthalm. T. XXII. 1902. p. 329.
7. WOLFRUM und SEEFELDER: Lentiglobus anterior. — Arch. f. Ophthalmol. Bd. LXV. S. 320.

8. Meller: Über Geschwürsbildung an der Hornhauthinterfläche. — Arch. f. Ophth. Bd. LXXII. 1909. S. 463.
9. Seefelder:
a) Die angeborenen Anomalien und Mißbildungen des menschlichen Auges. — Ergebnisse von Lubarsch-Ostertag. 1910.
b) Ein anatomischer Beitrag zum Wesen der angeborenen Hornhauttrübungen. Arch. f. Augenheilkunde. 1905. S. 85.
c) Über den anatomischen Befund in einem Falle von Membrana pupillaris perseverans corneae adhaerens und angeborener Hornhauttrübung. — Arch. f. Augenheilkunde. 1911. S. 164.
10. Meisner: Über ein spontanes Hornhautgeschwür beim Kaninchen und eine fötale Keratitis beim Meerschweinchen. — Archiv f. vergleichende Ophthalm. 1912. Heft 1.
11. Wittmer: Ein weiterer Fall von angeborener Hornhauttrübung. — Inaug.-Diss. Straßburg 1910.
12. Reis: Angeborener Defekt der Membrana Descemetii. — Verhandl. d. ophthalm. Gesellschaft. 1911. S. 348.
13. Mohr: Beiträge zur Entstehung der kongenitalen Hornhauttrübungen. — Klin. Monatsblätter f. Augenheilkunde. 1910. S. 338.
14. Peters: Zur Kenntnis der kongenitalen Hornhauttrübungen. — Klin. Monatsblätter f. Augenheilkunde. 1911. S. 88.
15. Reis: Demonstration mikroskopischer Präparate von Keratitis parenchymatosa annularis congenita. — 33. Heidelb. Bericht. 1907. S. 307.
16. Runte: Ein Fall von angeborenem Hornhautstaphylom. — Arch. f. Augenheilkunde. 1903. S. 62.
17. Gallenga: Contributo alla conoscenza della ektasie opache congenite della cornea de cheratite intrauterina. — Arch. di ottelm. 1902. S 1.
18. Crampton siehe unter 3.
19. Steinheim: Zur Kenntnis der angeborenen Staphylome der Hornhaut. — Centralbl. f. prakt. Augenheilkunde. 1897. S. 353.
20. Treacher Collins: Congenital anterior staphyloma. — Transact. of the ophth. Soc. of the U. K. 1909. S. 169.
21. Stephenson: Congenital anterior Staphyloma. — Ophthalm. 1912.
22. Majou: Congenital anterior Synechiae. With buphthalmus. — Ophthalm. 1911.
23. Krückow: Zwei Fälle von angeborenem Hornhautstaphylom. — Arch. f. Ophth. 1875. S. 213.
24. Treitel: Beiträge zur pathologischen Anatomie des Auges. — Arch. f. Ophthalm. 1876. S. 204.
25. Schiess-Gemuseus: Vier Fälle angeborener Anomalie des Auges. — Arch. f. Augenheilkunde. 1884. S. 191.
26. Hirschberg-Birnbacher: Angeborenes Hornhautstaphylom. — Centralblatt f. Augenheilkunde 1886.

27. Pinkus: Beitrag zur Lehre vom Staphylom. corn. cong. — Inaug.-Diss. Königsberg 1887.
28. Parsons: Congenital anterior staphyloma. — Ophth. Review 1904. S. 116.
29. Wintersteiner: Angeborene Augenmißbildungen infolge fötaler Entzündung. Ref.: Zeitschrift f. Augenheilkunde. 1909. S. 554.
30. Coats: Congenital anterior staphyloma. — Ophthalmosc. 1910. S. 248.
31. Hess: Pathologie und Therapie des Linsensystems. — Graefe-Saemisch, Handb. d. ges. Augenheilkunde. Bd. IX. 1911. S. 191.
32. Pagenstecher: Über experimentelle Erzeugung von angeborenen Staren und von Mißbildungen des Auges bei Säugetieren. — Verh. d. ophth Gesellsch. 1911.
33. Monessi: Contributo allo studio dello stafiloma irido-corneale congenito. Annal. di Ottalm. Bd. XLI. Heft 1 u. 2.